

OVARIO QUISTICO A PEDICULO TORCIDO EN LA INFANCIA

Dr. AUGUSTO ESTEVES F. (*)

ESTE trabajo que he elegido para mi incorporación como Miembro Titular de la Sociedad Peruana de Obstericia y Ginecología, tiene por objeto realzar el aspecto clínico de los tumores del ovario de la niñez. El diagnóstico no siempre es fácil debido a la falta de oportunidad en el empleo de los métodos auxiliares para establecer su localización exacta. Presentamos un caso clínico correspondiente a nuestra práctica privada.

Por ser el ovario el lugar de implantación más frecuente de neoplasias, en esta época de la vida, consideramos que su diagnóstico y tratamiento precoces son de suprema importancia.

Es de advertir que una considerable proporción de tales tumores de la infancia son de carácter maligno e igualmente un alto porcentaje sufren la torsión de su pedículo. En esta forma, los últimamente referidos son tributarios de la Cirugía de Emergencia.

Frecuencia.— Steel, había revisado hasta el año 1931 alrededor de 25 casos. Por el año 1944, existían en la literatura 125, cuyo número ascendió a 161, que hacían mención específica de torsión del pedículo, hasta mediados del año próximo pasado (3).

Algunos de ellos son interesantes, como el que reporta la estrangulación de un ovario quístico, en una criatura de 5 días de nacida (5) y otro en una niña de 12 años, que en un intervalo de 5 años, entre una y otra torsión pedicular, la condujeron a una penosa y temprana castración quirúrgica, con su cortejo de consecuencias psico-somáticas (7).

Tipos de tumor.— Quistes no-neoplásicos y dermoides, entre los benignos. El terato-carcinoma, el carcinoma embrionario, el tumor de la granulosa y el disgerminoma, entre los malignos, principalmente.

Incidencia.— Las dos terceras partes de ellos son benignos y un 30 á 35 % son malignos.

(*) Trabajo de Incorporación como Miembro Titular de la Sociedad Peruana de Ginecología y Obstetricia 13-XII-1966.

Sintomatología.— A esta edad, los síntomas que producen los tumores del ovario, en sus comienzos, no son muy manifiestos, por este motivo son insospechados. Ellos nos ayudarán en el diagnóstico, si posteriormente ocasionan en el paciente: pubertad precoz, agrandamiento pronunciado del abdomen inferior, dolor pelviano o sangrado vaginal antes de la menarquia (1).

El dolor abdominal agudo.— Es producido por la torsión del pedículo, modalidad a la que existe una alta propensión, produciéndose en cerca de un 40% de los casos, que se explicaría por el hecho de ser generalmente unilaterales y de crecer sobre un pedículo.

El mecanismo del dolor se debería primero a la isquemia del órgano y en último término, a la invasión hemorrágica, dentro de las cavidades de los quistes, que es algunas veces la indicación de la presencia del tumor (4).

Otra forma del dolor abdominal, pelviano, es el de mediana intensidad, de presentación episódica y paroxística, asociado con náuseas y vómitos durante el acmé, pero que prontamente desaparece. Esto se explica por la obstrucción parcial del aporte sanguíneo al ovario, debido a la torsión incompleta de su pedículo, el cual puede aliviarse rápidamente por sí misma, al efectuarse la distorsión. Peculiaridad que a veces transcurre en un período de una a varias semanas o menos.

Diagnóstico diferencial.— Si el tumor no es tenido en mente: la apendicitis, obstrucción intestinal, divertículo de Meckel, pielitis o adenitis mesentérica, se ponen en juego, como en la serie de Butt (6), que clínicamente fueron catalogados como apendicitis, las dos terceras partes de su casuística.

El examen recto-abdominal puede revelar el tumor, pero su diferenciación del quiste del mesenterio, uraco o hígado, tumor del riñón, duplicación de vejiga, etc. es difícil. Fowlie (2), insiste que con mucha frecuencia es omitido este examen, sobre todo en los niños.

Los Rayos X.— Pueden tener algunas veces valor diagnóstico, preferentemente en los quistes dermoides y demás está decir del incalculable valor de la neumo-pelvigrafía cuando las circunstancias lo permitan.

Si a uno o más de estos signos anteriormente enumerados se suma la presencia de: tensión en el abdomen inferior y la elevación de la temperatura corporal o de los leucocitos, formarán un fuerte bloque, para el reconocimiento de este cuadro, en esta etapa de la vida.

Pronóstico.— Si se descuidan estos casos, pueden desarrollar complicaciones, tales como: hemorragia, infección, supuración, necrosis, gangrena y puede no obstante resultar una muerte temprana (1).

CASO CLINICO

10 de agosto de 1966. Niña S. B. A. **Edad:** 8 años.
Clínica Stella Maris.

Antecedentes: tos convulsiva, bronquitis, hepatitis hace 2 años. Alergia alimenticia: chocolate, pescado, camarones.

Enfermedad actual.— Desde hace un mes más o menos, presenta dolor en fosa ilíaca derecha, tipo cólico, en forma episódica y se acompaña de náuseas. En repetidas ocasiones, tanto los exámenes practicados por diferentes facultativos como los análisis de laboratorio, fueron negativos.

Desde hoy en la mañana presenta nuevamente el mismo cuadro, que no cede a los analgésicos.

Examen clínico.— Buen estado general y de nutrición, tipo normosámico.

Aparatos respiratorio y cardio-vascular normales, salvo taquicardia de 120 al minuto.

Abdomen: se aprecia tensión en el abdomen inferior y sobre todo dolor intenso a la palpación profunda de dicha región, que se intensifica con la maniobra del psoas en el lado derecho.

La enferma ingresa con 37.8 grados de temperatura.

Los análisis de sangre, practicados horas antes, sólo arrojaban una moderada leucocitosis y el de orina era normal.

Con el diagnóstico de apendicitis aguda, ingresa al quirófano.

Hallazgo operatorio.— Incisión de Jalaguier, de unos 5 cms. de largo. Abierta la cavidad abdominal, se aprecia unos 30 cc. de líquido ascítico, ligeramente hemorrágico. El apéndice, moderadamente congestionado, es extirpado.

Explorada la pelvis, con dos dedos, introducidos a través de la incisión, se pudo apreciar una tumoración dura, a tensión, de unos $10 \times 6 \times 3$ cms., que correspondía a los genitales. Se amplía la incisión 2 cms. hacia abajo, observándose que el pedículo ovárico había sufrido una doble torsión, en el lado derecho, estrangulándolo, manifestándose junto con el infundíbulo, trompa y mesosalpinx de color rojo oscuro.

El anexo izquierdo era normal. Se practica salpingo-ooforectomía derecha y peritonización de los muñones de sutura con la serosa del ligamento ancho. Antibiótico en polvo. Cierre por planos.

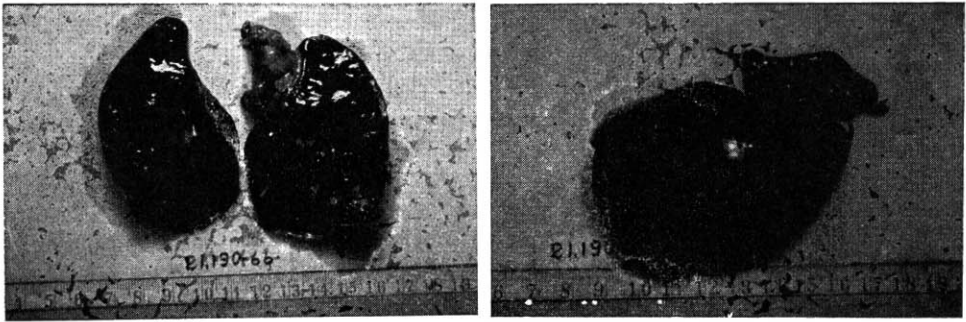
Período post-operatorio.— Evolucionó sin contratiempos.

Examen histopatológico.— Dr. J. García G. - Anexo derecho: mide en conjunto $8 \times 5.5 \times 3$ cms. El ovario se encuentra aumentado de tamaño, al corte se observan abundantes cavidades quísticas, la mayor parte de las cuales se encuentran ocupadas por sangre coagulada.

El meso-salpinx y la trompa, se presentan igualmente con marcada congestión y hemorragia de todas sus capas.

Examen microscópico.— Fenómenos hemorrágicos intra-parenquimales e intra-quísticos en el ovario, así como en el meso-salpinx y en la trompa, en relación a torsión del pedículo vascular.

Apéndice: con discreta congestión.



Pieza operatoria del ovario poliquistico a pediculo torcido.

SUMARIO Y CONCLUSIONES

- 1.— Se hace una revisión de la literatura concerniente a tumores de ovario en la niñez.
- 2.— El dolor abdominal bajo, unilateral, en la infancia, con una historia de previos ataques paroxísticos de dolor, es altamente sugestivo de un tumor de ovario a pedículo torcido.
- 3.— La exploración quirúrgica es recomendada en estos casos. Semejante política facilitaría al cirujano preservar muchos ovarios conteniendo quistes no-neoplásicos, con una resección de ellos, antes que el ovario sea destruido por una estrangulación completa.

- 4.— Ovarios quísticos con torsión del pedículo en los niños, es una condición que usualmente es equivocada con la apendicitis aguda, cuando ocurre en el lado derecho.
- 5.— La incisión de Jalaguier, de longitud proporcionada, es recomendada para una adecuada excisión del tumor.
- 6.— Si un ovario "normal" puede sufrir torsión, es un punto discutido; sin embargo, si se encuentra un pedículo anormalmente largo, sería prudente suturar el ovario a la pared lateral de la pelvis.
- 7.— Se acompaña un caso típico, con sus ilustraciones, en una niña de 8 años que presenta un ovario con quistes no-neoplásicos, en el lado derecho, estrangulado por torsión del pedículo.

SUMMARY

- 1.— A review of the literature concerning ovarian tumors in children was made.
- 2.— Unilateral lower abdominal pain in a child with a history of previous attacks of paroxysmal pain is highly suggestive of the diagnosis of an ovarian tumor with twisted pedicle.
- 3.— Surgical exploration is recommended in such cases.
- 4.— Ovarian cysts with torsion of the pedicle in children is a condition that usually mistaken for acute appendicitis when it occurs on the right side.
- 5.— A Jalaguier dealt incision is recommended for adequate excision of tumor.
- 6.— Whether a "normal" ovary can undergo torsion is a disputed point; however if an unusually long mesovarium is found, it would seem wise to suture the ovary to the lateral pelvic wall.
- 7.— An accompanying case report illustrates a typical in a girl eight years old who underwent the torsion of pedicle of ovary with cysts non-neoplastic.

BIBLIOGRAFIA

- 1.—H. MELVIN RADMAN Y WILLIAM KORMAN. Am. J. Obst. Gynec. 79 989. May. 1960.
- 2.—J. A. FOWLIE. Am. J. Surg. 64. 285. 1944.
- 3.—JOSEPH DURSI y Colab. New York state J. of Medicine. Vol. 65. N° 17. Set. 1. 1965.
- 4.—Gynecology. Parsons and Sommers. 1962. Pág. 98.
- 5.—KARREN F. W. and SWENSON S. A. A.M.A. Arch. Surg. 83. 921. 1961.
- 6.—J. A. BUTT. Am. J. Obst. Gynec. 69. 833. 1955.
- 7.—R. REIS and E. KOOP. J. of Pediatrics 60. Pág. 96. 1962.