

LESION TRICOMONIASICA DE ASPECTO PSEUDOMALIGNO

Por el Dr. JORGE JUAN PEREA (*)

NO de los casos se trataba de una mujer joven y por la sintomatología que presentaba se presumía un diagnóstico de porvenir poco halagador con cierta confirmación en el diagnóstico complementario, pero gracias al inestimable valor de la investigación se llegó a una conclusión de por más halagüeña.

Sucintamente relataremos a continuación la historia clínica que pertenece al servicio de Ginecología del Hospital de San Fernando:

B.A., 20 años de edad, argentina, casada.

Reg. Anual 180/57.— Reg. Gral. 446.

Sus datos familiares y de su infancia y pubertad no arroja nada digno de mención.— Hipermenorrea en la actualidad, leucorrea amarillenta y ligeramente irritante.— Casada a los 15 años, un embarazo de evolución normal y parto de término eutócico.

Desde hace aproximadamente tres meses después del coito, que desde ya es sumamente doloroso, presenta metrorragia de sangre roja que se prolonga por espacio de un día. La sinusorragia no corresponde a todos los actos sexuales sino en forma discontinua.

Estado clínico actual nada digno de mención.

Según su examen genital presenta cistocele de 2º grado y el resto sin particularidades.— Historometría: 7 ½ cms.

Tacto rectal confirma el ginecológico.— Glándulas mamarias sin particularidades. Análisis de rutina de resultados normales.

En los exámenes complementarios la colposcopia presenta: ectropion papilar, puntillado hemorrágico entre las 10 y 11 horas, zona de transformación y Schiller positivo.

Se decide efectuar un toma biopsica de cuello uterino y con el siguiente resultado: Protocolo N° 555/57. El material enviado visto a pequeño aumento (micrografía N° 1) se observa el epitelio exocervical engrosado. Las células exocervicales son de citoplasma vacuolado y núcleos hiper cromáticos e irregulares.

(*) Jefe del servicio de Ginecología del Hospital de San Fernando.

Encargado de la sección Ginecología de la Maternidad del Hospital Pirovano. Buenos Aires.

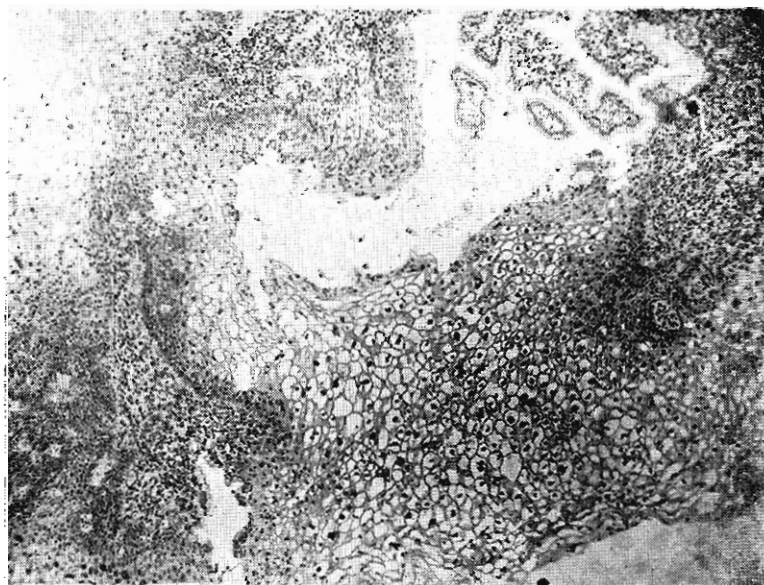
Docente autorizado de la Facultad de Ciencias Médicas de Buenos Aires.

Se ven glándulas cervicales envueltas en un corion ricamente infiltrado por linfocitos y plasmocitos. A mayor aumento (micrografía N° 2) se observan mejor los detalles de las irregularidades nucleares y el intenso estado irritativo de la capa basal. Diagnóstico Histopatológico: Exo y endocervicitis crónica con fenómenos muy intensos de irritación epitelial exocervical.

Por estas circunstancias se procede a realizar examen de flujo en fresco y con el siguiente resultado: abundantes formas vegetativas de trichomonas vaginalis.

La enferma es curada totalmente de su problema trocomoniásico (Flora-diagnóstico presentando citología vaginal y ectocervical anómala del tipo discariosis en células de la capa superficial e intermedia, correspondiendo a células Tipo II-III).

Además se observan trichomonas vaginalis.



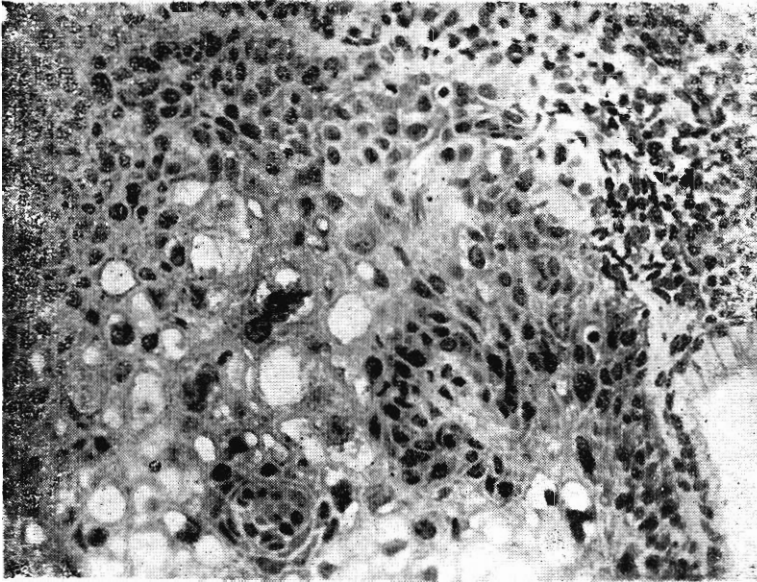
La enferma es curada totalmente de su problema trocomoniásico (Flora-quin óvulos, estrogeno oral y toques de violeta de genciana) y más tarde se procede a electrocoagular el exocervix complementándose con estrogeno-terapia local y por vía oral agregándose vitamina en altas dosis.

En nueve oportunidades hemos hallado esta concomitancia de alteración citológica e infección tricomoniasica.

Ahora bien, la presencia de trichomonas y atipia celular corresponde a una dualidad que se observa con alguna frecuencia.

El primero que descubre esta alteración en los preparados colpocitológicos fue PAPANICOLAU y le sucedieron una serie de autores de elevada jerarquía (AYRE, KOSS y DURPHIE, TERZANO y MEZZADRA, SKAFIER, etc.).

Fundamentalmente dichos preparados presentan atipias celulares con grandes núcleos e hiper cromatismo de los mismos.



Para el observador acostumbrado, la presencia de trichomonas en los preparados citológicos se semejan a cuerpos redondeados u ovalados, siendo por excepción visible su membrana ondulante así como su flagelo, reconociéndose fundamentalmente por:

1º—por su forma; 2º—por los caracteres citoplasmáticos, es decir, por su coloración rosada o verdosa del mismo contenido además granulos y vacuolos que le confieren un aspecto espumoso; 3º—su porción nuclear excéntrica y alargado.

Según PAPANICOLAU la discariosis presente es la resultante de la mala distribución de la cromatina nuclear y la prominencia de los mismos.

En esta clase de preparados hay que tener en cuenta la interpretación de la acidofilia celular, pues esta anomalía puede ser causa de malas interpretaciones cuando se estudia una enferma bajo el punto de vista endocrino.

Algunos autores, como son: AYRE, BECHTOLD, ZKAPIER, le han conferido tal poder patógeno a la trichomona que opinan ser la causa de estados precancerosos y aún de carcinoma intraepitelial diagnosticables por la histopatología.

Así fue uno de nuestros casos en que presentó un epitelio exocervical con intensos fenómenos de irritación epitelial con vacuolización citoplasmática y alteraciones nucleares con hiper cromatismo y formas atípicas de los mismos.

De todo resulta:

- 1°—En la infección trichomoníasis no sólo existe alteración en los cuadros colpocitológicos sino que el epitelio exocervical es asiento de profundas alteraciones citoplasmáticas, nucleares y del corion.
- 2°—Hay que tener en cuenta y en muchos casos que la infección trichomoníasis es asintomática y puede inducirnos a error el hallazgo de esas lesiones pseudomalignas.
- 3°—Este hecho y más aún en mujeres jóvenes nos obliga a un estudio prolijo para el hallazgo del parásito para no cometer errores irreparables.
- 4°—Diagnosticado colpocitopatológicamente y anatomopatológicamente las lesiones antedichas y orientado el tratamiento correctamente, esas lesiones desaparecen enteramente.