

# CASO CLÍNICO

1. Hospital de Hellín, Albacete, España
  - a. Facultativo Especialista en Ginecología Obstetricia
  - b. ORCID 0000-0001-8609-1051
  - c. Jefe del Servicio de Ginecología Obstetricia, ORCID 0000-0003-2737-4240
  - d. ORCID 0000-0002-9969-174X
  - e. ORCID 0000-0002-8827-836X

Conflicto de interés: Ninguno

Financiamiento: Propio de los autores

Recibido: 6 octubre 2022

Aceptado: 16 marzo 2023

Publicación en línea: 5 julio 2023

Correspondencia:

Elí Pedro Monzón Castillo

📍 C. Juan Ramón Jiménez, 40, 02400 Hellín, Albacete

☎ 0034 967309500

✉ elimonzon@hotmail.com

Citar como: Monzón Castillo EP, Tejada Martínez G, Páucar Espinal G, Garvía Morcillo J. Ventriculomegalia leve fetal aislada. Comunicación de un caso. Rev peru ginecol obstet. 2023;69(2). DOI: 10.31403/rpgo.v69i2523

## Ventriculomegalia leve fetal aislada. Comunicación de un caso Isolated mild fetal ventriculomegaly. Report of a case

Elí Pedro Monzón Castillo, Gabriel Tejada Martínez, Gina Páucar Espinal, Javier Garvía Morcillo

DOI: 10.31403/rpgo.v69i2523

### RESUMEN

La ventriculomegalia es un marcador del desarrollo cerebral anormal por lo cual es causa de preocupación cuando está presente. Tiene una prevalencia de 0,3 a 1/1000 nacidos vivos y es más frecuente en fetos varones. La ventriculomegalia es definida como el diámetro atrioventricular de los ventrículos laterales mayor o igual a 10 mm. La medida de 10-15 mm constituye la ventriculomegalia leve mientras valores > 15 mm constituye la ventriculomegalia severa. La ventriculomegalia puede ser aislada o estar asociada con otras anomalías incluyendo hallazgos estructurales anormales, anomalías cromosómicas o infecciones prenatales en cerca del 50-84% de los casos. Si la ventriculomegalia es leve y aislada, el resultado más frecuente es la normalidad. La supervivencia de los recién nacidos con ventriculomegalia leve aislada es alta, con reportes del 93-98%. La probabilidad de un neurodesarrollo normal es mayor al 90% y no será diferente al de la población general, por lo cual, ante una ventriculomegalia leve aislada, después de una completa evaluación, la gestante debe ser informada que el pronóstico es favorable y que probablemente el niño será considerado normal. Presentamos un caso de ventriculomegalia leve fetal izquierda aislada detectada en la ecografía prenatal de las 20 semanas, a quien se le realizó controles neurosonográficos seriados, amniocentesis genética y estudio de infecciones prenatales, siendo estos dos últimos normales y evidenciándose resolución de la ventriculomegalia, así como control posparto dentro de los límites de la normalidad.

**Palabras clave.** Ventriculomegalia fetal, diagnóstico prenatal

### ABSTRACT

Ventriculomegaly is a marker of abnormal brain development and is a cause for concern when present. It has a prevalence of 0.3-1/1000 live births and is more frequent in male fetuses. Ventriculomegaly is defined as the atrioventricular diameter of the lateral ventricles greater than or equal to 10 mm. A measurement of 10-15 mm constitutes mild ventriculomegaly while values >15 mm constitute severe ventriculomegaly. Ventriculomegaly may be isolated or associated with other anomalies including abnormal structural findings, chromosomal abnormalities or prenatal infections in about 50-84% of cases. If ventriculomegaly is mild and isolated, the most frequent outcome is normal. Survival of newborns with isolated mild ventriculomegaly is high, with reports of 93-98%. The probability of normal neurodevelopment is greater than 90% and will not be different from that of the general population. Therefore, in the presence of isolated mild ventriculomegaly, after a complete evaluation, the pregnant woman should be informed that the prognosis is favorable, and that the child will probably be considered normal. We present a case of isolated mild left ventriculomegaly detected in the prenatal ultrasound at 20 weeks, who underwent serial neurosonographic controls, genetic amniocentesis and study of prenatal infections, the latter two being normal and showing resolution of ventriculomegaly, as well as postpartum control within the limits of normality.

**Key words:** fetal ventriculomegaly, prenatal diagnosis

### INTRODUCCIÓN

La ventriculomegalia es uno de los diagnósticos anormales más frecuentes del sistema nervioso central fetal (SNC). Se la define como el aumento en el tamaño del atrio ventricular lateral. El diagnóstico se basa en los rangos de referencia establecidos por Cardoza y col., en 1988, en el cual el límite superior de la medida del ventrículo lateral no cambia durante la gestación. De acuerdo con ese criterio, el tamaño menor de 10 mm es considerado como normal. Medidas entre 10 y 15 mm son frecuentemente estimadas como ventriculomegalia leve o moderada y la mayor de 15 mm es descrita como severa<sup>(1)</sup>. La medida



se realiza en el plano transventricular a nivel del glomus del plexo coroides, perpendicularmente a la cavidad ventricular, colocando los caliper dentro de la ecogenicidad generada por las paredes laterales<sup>(2)</sup>.

El atrio del ventrículo lateral es la porción en la que convergen el cuerpo, cuerno posterior y el cuerno temporal y coincide en el lugar en el que descansa el glomus de los plexos coroideos<sup>(3)</sup>. El diámetro atrial permanece estable entre las 15 y 40 semanas de gestación, el diámetro promedio del ventrículo lateral varía entre 5,4 y 8,2 mm<sup>(4)</sup> y la medida de 10 mm es 2,5 a 4 desviación estándar por encima del promedio<sup>(5)</sup>. Una medida menor de 10 mm por ecografía debería ser considerada normal<sup>(1)</sup>. La ventriculomegalia se clasifica como leve (10 a 15 mm) o severa (>15 mm) con el propósito de poder asesorar a los padres<sup>(6,7)</sup>, informándoles que los resultados adversos y el potencial de otras anomalías es mayor cuando la medida de los ventrículos es 13 a 15 mm<sup>(8)</sup>.

La prevalencia de ventriculomegalia fetal leve es de aproximadamente de 0,039 a 0,087%<sup>(6)</sup>. La asimetría de los ventrículos laterales es frecuente y puede existir una diferencia entre ambos ventrículos incluso en medidas normales. Esta situación se denomina asimetría ventricular y se refiere a la diferencia mayor de 2,4 mm. Si bien no es considerado un hallazgo patológico, debe ser sujeto a un control seriado para descartar la progresión a ventriculomegalia<sup>(3)</sup>.

Aunque la ventriculomegalia fetal leve es frecuentemente un hallazgo incidental y benigno, también puede estar asociada a desórdenes genéticos, estructurales y neurocognitivos, y los resultados pueden variar desde la normalidad hasta la discapacidad severa<sup>(8,9)</sup>.

La ventriculomegalia puede ser unilateral o bilateral. La ventriculomegalia unilateral está presente en 50 a 60% de los casos y la forma bilateral ocurre aproximadamente en 40 a 50%<sup>(8,10)</sup>. También se define como aislada si no hay anomalías estructurales o anomalías genéticas. Sin embargo, algunos casos informados prenatalmente como aislados, en la etapa posnatal se evidencia anomalías, lo cual es particularmente presente en casos de ventriculomegalia severa<sup>(6)</sup>. En los casos asociados a anomalías, el pronóstico es peor, con alta incidencia de

morbilidad en la infancia<sup>(7)</sup>. La ventriculomegalia es más frecuente en fetos de sexo masculino, con una relación hombre/mujer de 1,7<sup>(4)</sup>, y es notablemente de peor pronóstico neurológico en fetos de sexo femenino<sup>(11,12)</sup>, aunque no hay información precisa indicando que la gravedad dependa del sexo fetal<sup>(8)</sup>.

## CASO CLÍNICO

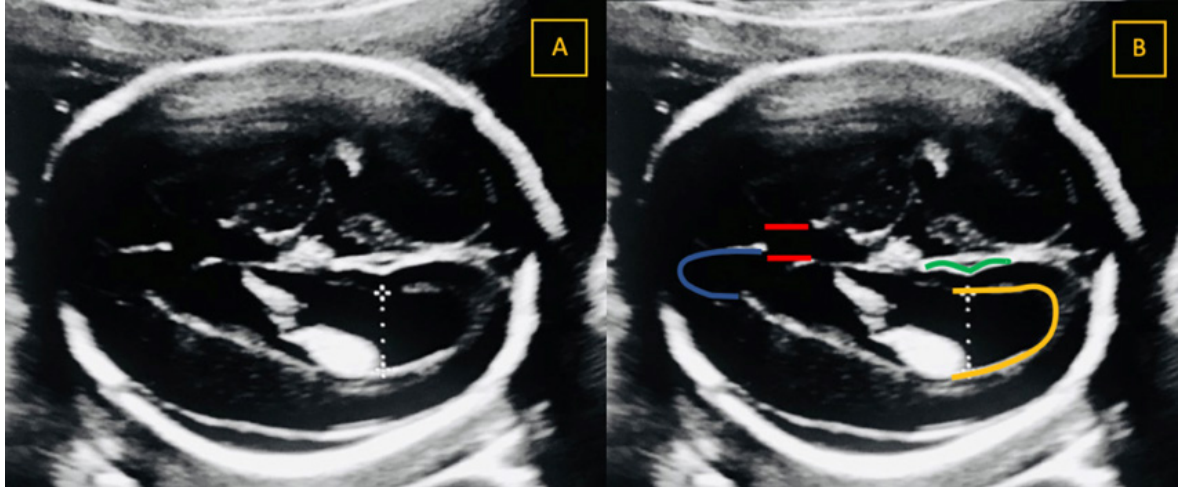
Una gestante de 20 años acudió a nuestro hospital para control de la gestación. No tenía antecedentes médicos de interés, salvo el de un aborto. El despistaje de síndrome de Down del primer trimestre fue de riesgo bajo.

Durante la ecografía anatómica de las 20 semanas se evidenció dilatación leve del ventrículo lateral izquierdo de 10,8 mm sin otras anomalías asociadas (figura 1).

Se derivó el caso al hospital de referencia donde tuvo exploración neurosonográfica, hallándose la línea media normal, sin anomalías, con hoz interhemisférica de morfología normal. Se visualizó cuerpo calloso y tálamos normales (longitud del cuerpo calloso 23 mm, grosor del cuerpo calloso 3,2 mm). Había ventriculomegalia leve *borderline* de carácter unilateral y levemente asimétrico, que afectaba al conjunto del ventrículo, de modo que el atrio ventricular izquierdo medía 10,3 mm y el del ventrículo derecho 7,3 mm. Las paredes de los ventrículos laterales eran lisas, con contenido anecoico y los plexos coroides tenían características normales. No hubo aumento de la ecogenicidad de la sustancia blanca periventricular. El III y IV ventrículos eran de tamaño y morfología normal. La fosa posterior se encontraba normalmente configurada, visualizándose ambos hemisferios cerebelosos (diámetro cerebeloso 20,9 mm) y vermis, la cisterna magna de 5,1 mm. Había adecuado grado madurativo de la cortical cerebral para la edad gestacional (profundidad de la cisura de Silvio de 7,3 mm, de la ínsula de 15,5 mm y de la cisura parieto occipital de 4 mm). Canal neural íntegro, no apreciándose signos directos ni indirectos de defecto del tubo neural. El resto de la exploración no tuvo hallazgos significativos. El diagnóstico fue de gestación de 20 + 4 semanas con feto normo desarrollado y diagnóstico de ventriculomegalia leve *borderline* de carácter unilateral izquierda, levemente asimétrica y sin otros hallazgos asociados.



FIGURA 1. DILATACIÓN DEL VENTRÍCULO LATERAL. EN LA IMAGEN A) SE MUESTRA UN CORTE TRANSVENTRICULAR CON MEDICIÓN DEL ASTA POSTERIOR DEL VENTRÍCULO LATERAL DE 10,8 MM. EN LA IMAGEN B) SE IDENTIFICA EL CAVUM DEL SEPTUM PELLUCIDUM (REPRESENTADO CON DOS LÍNEAS ROJAS), EL ASTA ANTERIOR DEL VENTRÍCULO LATERAL (LÍNEA AZUL), LA CISURA PARIETO-OCCIPITAL (LÍNEA VERDE) Y EL ASTA POSTERIOR DEL VENTRÍCULO LATERAL (LÍNEA AMARILLA). LA MEDICIÓN DEL VENTRÍCULO LATERAL FUE REALIZADA A NIVEL DE LA CISURA PARIETO-OCCIPITAL, PERPENDICULAR AL EJE DEL VENTRÍCULO LATERAL Y DESDE EL LÍMITE INTERNO DE UN MARGEN AL LÍMITE INTERNO DEL OTRO MARGEN (ON-TO-ON).



Se informó a los padres sobre los hallazgos ecográficos, diagnóstico y el pronóstico que, en ausencia de otros descubrimientos se consideró favorable en términos de mortalidad y desarrollo neurológico.

Para completar el estudio se solicitaron inicialmente serología infecciosa materna y amniocentesis genética y se recomendó controles seriados neurosonográficos que pudieran plantear pruebas complementarias, como la resonancia magnética cerebral fetal.

El resultado de la amniocentesis genética fue 46 XY, feto de sexo cromosómico masculino, sin apreciarse anomalía evidente.

Las analíticas de serología materna revelaron inmunidad para virus Epstein Barr, citomegalovirus, virus herpes simple tipo I, varicela zoster, rubeola, y no inmunidad para toxoplasmosis.

A las 25 semanas de gestación se realizó nueva neurosonografía, en la que se evidenció ventriculomegalia leve *borderline*, de carácter unilateral y levemente asimétrica que afectaba al conjunto del ventrículo, de modo que el atrio ventricular izquierdo medía 10,1 mm y el del ventrículo derecho 7,3 mm.

A las 30 semanas de gestación, un nuevo control neurosonográfico mostró sistema ventricular de características normales, sin dilataciones ventriculares (atrio ventricular izquierdo de 7,6 mm y derecho de 6 mm).

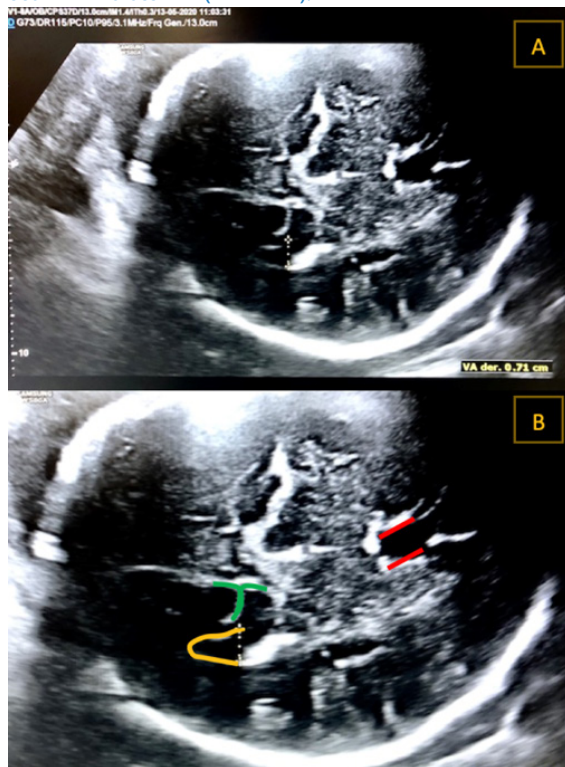
Se informó a los padres sobre la normalización de los hallazgos, de modo que el pronóstico se consideró favorable en términos de mortalidad y desarrollo neurológico, superponibles a los de la población general. No se consideró necesaria la realización de nuevos controles neurosonográficos, debiendo continuar con los establecido en su centro de origen.

Acudió a las 32 semanas a nuestro hospital, visualizándose ventrículo lateral izquierdo en 7,1 mm (figura 2).

A las 40 semanas se produjo el parto con ventosa de un recién nacido vivo varón, peso 2,800 g, Apgar 9/10. La exploración física fue normal. Se solicitó ecografía transfontanelar al tercer día de vida, que informó sistema nervioso central sin alteraciones en su línea media. Cuerpo calloso sin alteraciones. Sistema ventricular sin dilatación. Plexos coroides de tamaño y morfología normal. Matriz germinal sin signos de hemorragia. No había zonas de leucomalacia periventricular. La fosa posterior de morfología normal. El espacio extra axial era de características morfológicas normales. Conclusión: Sin hallazgos patológicos.

Fue dado de alta con diagnóstico de recién nacido a término y pequeño para la edad gestacional. En el seguimiento por su pediatra ha tenido un desarrollo psicomotor normal para la edad del paciente. Actualmente tiene dos años de edad.

FIGURA 2. MEDICIÓN DEL VENTRÍCULO LATERAL EN LA SEMANA 32 DE EDAD GESTACIONAL. EN LA IMAGEN A) SE MUESTRA UN CORTE TRANSVENTRICULAR CON MEDICIÓN DEL ASTA POSTERIOR DEL VENTRÍCULO LATERAL DE 7,1 MM. EN LA IMAGEN B) SE HA REALIZADO UNA AMPLIACIÓN DE LA IMAGEN ANTERIOR Y SE HA RESALTADO EL CAVUM DEL SEPTUM PELLUCIDUM (DOS LÍNEAS ROJAS), EL ASTA POSTERIOR DEL VENTRÍCULO LATERAL (LÍNEA AMARILLA) Y LA CISURA PARIETO-OCCIPITAL (LÍNEA VERDE).



## DISCUSIÓN

La ventriculomegalia leve aislada es usualmente una variante normal, dado que la evolución y el desarrollo posnatal son usualmente normales<sup>(9)</sup>. La etiología podría relacionarse con la formación y reabsorción normal del líquido cefalorraquídeo durante el desarrollo fetal. Y en contraparte, el leve agrandamiento de los ventrículos laterales puede ser una manifestación inicial de un desorden en el neurodesarrollo<sup>(4)</sup>. Por lo tanto, la detección de una ventriculomegalia leve obliga al clínico a descartar la presencia de anomalías estructurales en el sistema nervioso central (SNC) o fuera del SNC, anomalías genéticas o infección congénita<sup>(7,13)</sup>. Nuestro caso fue derivado al hospital de referencia para realizar una neurosonografía fetal, así como amniocentesis genética y analítica de serología materna para anomalías cromosómicas e infección fetal, respectivamente.

Aproximadamente el 5% de los fetos con una aparente ventriculomegalia aislada tienen un cariotipo anormal, frecuentemente trisomía 21<sup>(8,11)</sup>.

Otro 10 a 15% tienen hallazgos anormales en el microarray<sup>(8)</sup>. Terry y col. consideran que la ventriculomegalia aislada es un marcador ecográfico de aneuploidías<sup>(11)</sup>. El riesgo de anomalías cromosómicas para fetos con ventriculomegalia aislada es alto cuando la ventriculomegalia es severa, bilateral, se presenta en la mitad de la gestación y no se resuelve<sup>(14)</sup>.

La incidencia de anomalías adicionales del SNC y fuera del SNC identificadas por ecografía en fetos con ventriculomegalia leve oscila entre el 42 y 84%<sup>(13)</sup>, pero parece ser menor al 50% en la mayoría de los estudios<sup>(4,12)</sup>. El corazón fetal debe ser cuidadosamente examinado y la biometría fetal debe ser evaluada para descartar un crecimiento restringido<sup>(4,8)</sup>.

Aproximadamente el 5% de los casos de ventriculomegalia leve son informados como resultado de infección fetal congénita, incluyendo citomegalovirus (CMV), toxoplasmosis y virus zika<sup>(8)</sup>. Se recomienda realizar prueba para CMV y toxoplasmosis cuando se detecta una ventriculomegalia, independientemente de exposición conocida o sintomatología materna<sup>(8,11)</sup>.

La resonancia magnética fetal puede ser útil en la evaluación de la ventriculomegalia, porque puede identificar significativamente anomalías que no son fácilmente detectadas por ecografía, o cuando hay mala visualización ecográfica o si el estudio neurosonográfico no es realizado por una persona experta<sup>(12)</sup>. Salomon y col. sugieren que la resonancia puede cambiar la estrategia de manejo en el 6% de casos de ventriculomegalia leve aislada, mientras que Gat y col. señalan que la resonancia contribuye con hallazgos adicionales en un 15,3% de los casos<sup>(6)</sup>. En la literatura, la incidencia de hallazgos adicionales importantes detectados por resonancia en fetos con ventriculomegalia leve ha sido de 1 a 14%<sup>(15)</sup>. La resonancia podría ser de beneficio para estudiar la extensión de la injuria destructiva en fetos con infección conocida, hemorragia o isquemia, y cuando otra malformación del SNC evidente ecográficamente, como agenesia del cuerpo calloso o malformación de Dandy Walker, estén presentes<sup>(8,15)</sup>. Sin embargo, no hay consenso sobre la utilidad clínica de la resonancia. La neurosonografía realizada por un ecografista experto tiene una certeza similar que la resonancia<sup>(10-12)</sup>.

El seguimiento ecográfico después de una detección inicial de ventriculomegalia fetal es útil para



evaluar la progresión, estabilidad o resolución<sup>(8,11)</sup>. La dilatación ventricular progresa en aproximadamente 16% de los casos. Por lo contrario, si la ventriculomegalia permanece estable o se resuelve, el pronóstico generalmente mejora<sup>(8)</sup>. Y en nuestra paciente fue lo que se realizó, con controles seriados de neurosonografía fetal, finalizando con la ecografía transfontanelar al tercer día de vida, evidenciándose resolución de la ventriculomegalia izquierda.

No hay evidencia que el parto pretérmino o el parto por cesárea mejoren los resultados maternos o neonatales en el manejo de la ventriculomegalia leve<sup>(4)</sup>. La macrocefalia es rara y se recomienda que el momento y el modo del parto sean con indicación obstétrica estándar<sup>(8,12)</sup>. Solo casos con hidrocefalia severa y circunferencia cefálica por encima de 400 mm pueden ser candidatos para cesárea electiva, debido al alto riesgo de complicación obstétrica<sup>(4,12)</sup>. Dado el potencial que la ventriculomegalia leve o moderada puedan asociarse con neurodesarrollo adverso a largo tiempo, el pediatra debe ser advertido de este hallazgo prenatal<sup>(4,8)</sup>.

La sobrevida de los recién nacidos con ventriculomegalia leve aislada es alta, 93 a 98%. La probabilidad de un neurodesarrollo normal es mayor al 90% y no será diferente al de la población general. Por lo cual, ante una ventriculomegalia leve aislada, después de una completa evaluación, la gestante debe ser informada que el pronóstico es favorable y que probablemente el niño sea considerado normal<sup>(5,8)</sup>. En nuestro caso es lo que se informó a los padres, ante los hallazgos de normalidad en el estudio genético y el estudio negativo de infecciones prenatales, así como la resolución de la ventriculomegalia leve aislada.

En resumen, cuando una ventriculomegalia es identificada, la evaluación completa debe incluir un estudio sonográfico detallado de la anatomía fetal, amniocentesis para evaluar anomalías cromosómicas y descartar infección fetal. La resonancia magnética puede identificar otras anomalías, aunque es poco probable que añada información adicional más allá de la obtenida por una neurosonografía detallada realizada por un experto en esta área. El seguimiento ecográfico evaluará la progresión de la dilatación ventricular. En el marco de una ventriculomegalia leve aislada, la probabilidad de sobrevida con un neurodesarrollo normal es mayor al 90%.

## REFERENCIAS BIBLIOGRÁFICAS

- Pagani G, Thilaganathan B, Prefumo F. Neurodevelopmental outcome in isolated mild fetal ventriculomegalia: systematic review and meta-analysis. *Ultrasound Obstet Gynecol.* 2014;44:254-60. <https://doi.org/10.1002/uog.13364>
- Carta S, Kealin Agten A, Belcaro C, Bhide A. Outcome of fetuses with prenatal diagnosis of isolated severe bilateral ventriculomegalia: systematic review and meta-analysis. *Ultrasound Obstet Gynecol.* 2018;52:165-73. <https://doi.org/10.1002/uog.19038>
- Leiva JL, Pons A. Rol de la neurosonografía en la evaluación neurológica fetal. *Rev Med Clin Condes.* 2016;27(4):434-40. [Doi. org/10.1066/fj.rmcl.2016.07.004](https://doi.org/10.1066/fj.rmcl.2016.07.004)
- Norton ME. Fetal Cerebral Ventriculomegalia. Uptodate (Internet). 2020. (Literatura revisada en marzo 2020, última actualización agosto 2019).
- Pina S, Costa J, Serra L, Molina C, Escofet C, Corona M. Diagnóstico ecográfico de la ventriculomegalia fetal. Seguimiento posnatal. *Prog Obstet Ginecol.* 2014;57(5):202-7. [Doi. org/10.1016/j.pog.2014.01.007](https://doi.org/10.1016/j.pog.2014.01.007)
- Thorup E, Jensen LN, Bak GS, Ekelund CK, Greisen G, Jørgensen DS, et al. Neurodevelopmental disorder in children believed to have isolated mild ventriculomegalia prenatally. *Ultrasound Obstet Gynecol.* 2019;54:182-9. <https://doi.org/10.1002/uog.20111>
- Bhatia A, Thia E, Yeo S. Obstetric and neonatal outcomes in fetal cerebral ventriculomegalia. *Ultrasound Obstet Gynecol.* 2018;52:165. <https://doi.org/10.1002/uog.19698>
- Fox NS, Monteagudo A, Kuller JA, Craig S, Norton ME. Mild fetal ventriculomegalia: diagnosis, evaluation, and management. SMFM consult series. 2019;45(1):PB2-B9. [Doi.org/10.1016/j.ajog.2018.04.039](https://doi.org/10.1016/j.ajog.2018.04.039)
- Rodríguez RG, Artiñano SC, Delgado RG, Cárdenes IO, Acosta AA, Pérez DH, et al. Fetal isolated ventriculomegalia: prenatal findings and long-term follow up. *Ultrasound Obstet Gynecol.* 2021;58:209-10. <https://doi.org/10.1002/uog.24420>
- Ferreira C, Rocha I, Silva J, Sousa AO, Godinho C, Azevedo M, et al. Mild to moderate fetal ventriculomegalia: obstetrics and postnatal outcome. *Acta Obstet Gynecol Port.* 2014;8(3):246-51.
- Hernández M, Orribo O, Martínez I, Padilla A, Álvarez M, Troyano J. Detección ecográfica y pronóstico de la ventriculomegalia fetal. *Rev Chil Obstet Ginecol.* 2012;77(4):249-54.
- Lipa M, Kosinski P, Wokjczyszak K, Wesolowska-Tomczyk A, Szyjka A, Rozek M, et al. Long-term outcomes of prenatally diagnosed ventriculomegalia – 10 years of Polish tertiary centre experience. *Ginekol Pol.* 2019;90(3):148-53. [Doi:10.5603/GP.2019.0026](https://doi.org/10.5603/GP.2019.0026)
- Artiñano SC, Rodríguez RG, Delgado RG, García AMC, Cárdenes IO, Pérez DH, et al. Fetal ventriculomegalia: associated conditions in a single centre institution. *Ultrasound Obstet Gynecol.* 2021;58:210-210. <https://doi.org/10.1002/uog.24421>
- Zhao D, Cai A, Wang B, Lu X, Meng L. Presence of chromosomal abnormalities in fetuses with isolated ventriculomegalia on prenatal ultrasound in China. *Mol Genet Genomic Med.* 2018;6(6):1015-20. [Doi.org/10.1002/mgg3.477](https://doi.org/10.1002/mgg3.477)
- Roa Martínez E, Salazar Arquero F, García Hernández F, Diez Uriel E, Arévalo Galeano N. Ventriculomegalia prenatal: Correlación entre RM y cografía cerebral fetal. EPOSTM SERAM. 2014. Presentación electrónica educativa 1-17. [Doi:10.1594/seram2014/S-0411](https://doi.org/10.1594/seram2014/S-0411)