

CASO CLÍNICO

1. Médico Gineco-obstetra, Hospital Nacional Dos de Mayo, Lima, Perú; ORCID: 0000-0002-1553-5142
2. Médico Gineco-obstetra, Hospital Nacional Dos de Mayo, Lima, Perú; ORCID: 0000-0003-3237-8887

Financiamiento: Autofinanciado

Conflicto de intereses: Ninguno

Recibido: 28 abril 2021

Aceptado: 25 junio 2021

Publicación en línea:

Correspondencia:

Andy Manuel Mendoza Mendoza

Jr. Tarapacá 136 Dpto 302 Magdalena del Mar. Código postal 15076

990481007

and_mendo@hotmail.com

Citar como: Mendoza Mendoza AM, Michola Vega JL. Siringomas vulvares: comunicación de un caso. Rev Peru Ginecol Obstet. 2021;67(4). DOI: <https://doi.org/10.31403/rpgo.v67i2373>

Siringomas vulvares: comunicación de un caso

Vulvar syringomas: case report

Andy Manuel Mendoza Mendoza¹, Jorge Luis Minchola Vega²

DOI: <https://doi.org/10.31403/rpgo.v67i2373>

RESUMEN

Los siringomas son tumores anexiales benignos raramente encontrados a nivel vulvar. Se comunica un caso y se realiza una revisión bibliográfica ante la presentación de una mujer de 33 años con múltiples lesiones papulares en labios mayores, de larga data, con diagnóstico anatomopatológico y tratamiento mediante escisión quirúrgica bajo sedación y vaporización con láser CO₂.

Palabras clave. Vulva, Enfermedades de la Vulva, Siringoma, Terapia por láser.

ABSTRACT

Syringomas are benign adnexal tumors rarely reported at the vulvar area. A case is reported and a literature review is performed for the presentation of a 33-year-old woman with multiple papular lesions in labia majora, of long standing, with anatomopathologic diagnosis and treatment by surgical excision under sedation and CO₂ laser vaporization.

Key words. Vulva, Vulvar diseases, Syringoma, Laser therapy.

INTRODUCCIÓN

Los siringomas son tumores anexiales benignos, derivados de la porción ductal de las glándulas sudoríparas ecrinas; sin embargo, frecuentemente se localizan en áreas ricas en glándulas apocrinas (párpados inferiores, axilas, abdomen) y son raramente encontrados en el área genital^(1,2). Se manifiestan en la adolescencia o durante la tercera y cuarta décadas de la vida y se presentan clínicamente como múltiples pápulas firmes de 1 a 3 mm de diámetro, de color de la piel o con un leve tinte amarillento, disposición simétrica y bilateral^(3,4).

Comunicamos un caso de siringomas vulvares, debido a su localización infrecuente y al reto diagnóstico con otras patologías de vulva.

CASO CLÍNICO

Se presenta el caso de una mujer de 33 años, G2 P2002 cesareada 2 veces, quien acudió al consultorio por presentar múltiples lesiones vulvares desde los 11 años de edad, aumentando en número a partir de los 20 años y en volumen durante los dos periodos de embarazo. En evaluaciones previas se había planteado el diagnóstico de condilomas acuminados, sin indicación de tratamiento.

Durante toda la evolución, no hubo asociación con dermatosis o prurito vulvar y no tuvo antecedente de relevancia para el caso. Tanto la citología cervical como la prueba molecular para virus de papiloma humano fueron negativas.

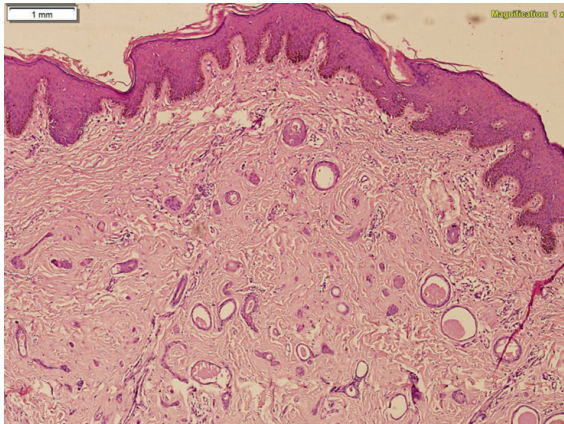
Al examen físico, en ambos labios mayores se observaron múltiples lesiones papulares móviles entre 2 y 6 mm de diámetro, de color parduzco y consistencia blanda, recubiertas por piel (figura 1). El resto del examen no halló alteraciones. Posteriormente se procedió a realizar una biopsia incisional con punzón de 5 mm, para estudio histopatológico. La descripción microscópica (figura 2) relata un tejido vulvar con presencia de lesión circunscrita con pequeños ductos y lúmenes estrechos a di-



FIGURA 1. MÚLTIPLES LESIONES PAPULARES EN LOS LABIOS MAYORES.

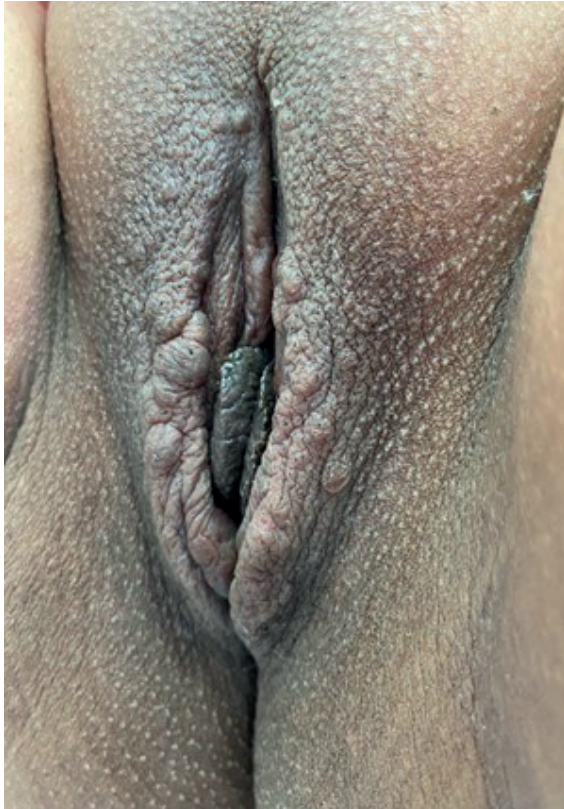

FIGURA 2. EN VISTA PANORÁMICA, SE OBSERVA MÚLTIPLES LESIONES NODULARES BENIGNAS, DE LOCALIZACIÓN SUBEPITELIAL. (10x)



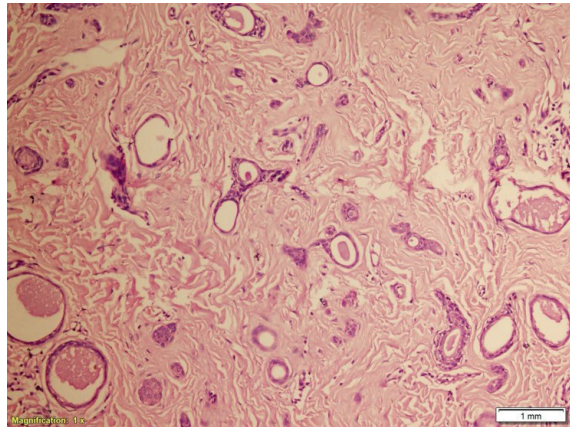
latados y revestidos por un epitelio cuboidal de dos capas de espesor rodeados por un estroma fibroso.

Ante el diagnóstico anatomopatológico, la paciente solicitó tratamiento por fines estéticos. Se programó una escisión quirúrgica bajo sedación y vaporización con láser CO2 de las lesiones satélite (figura 3). Se envió las piezas a patología y en la descripción microscópica (figura 4) se observó múltiples lesiones nodulares benignas de

FIGURA 3. POSTOPERATORIO INMEDIATO.

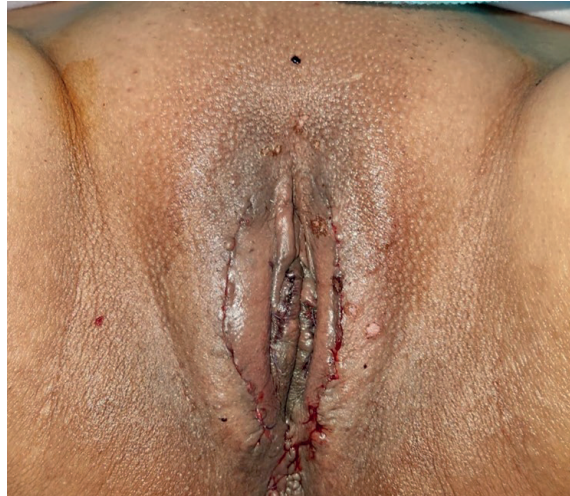

FIGURA 4. ESTRUCTURAS REVESTIDAS POR UN EPITELIO CUBOIDAL, CON FORMA DE 'COMA' O 'RENACUAJÓ', RODEADOS POR UN ESTROMA FIBROSO. (20x)



localización subepitelial, debidas a proliferación de glándulas ecrinas pequeñas sin atipia celular significativa.

La paciente tuvo seguimiento postoperatorio sin complicaciones y adecuada epitelización. Cursó con evolución favorable, manifiesta satisfacción personal y mejora de la autoestima.

DISCUSIÓN

Los siringomas se presentan con mayor frecuencia en mujeres que hombres (relación 2:1). Se localizan clásicamente a nivel periorbitario y existen pocos casos publicados a nivel vulvar, los cuales pueden manifestarse en forma aislada o asociados a lesiones extragenitales⁽⁵⁾. Durante la exploración física se puede evidenciar 3 tipos de lesiones cutáneas, como son: múltiples pápulas de color piel o parduzcas (61%), placas liquefificadas (22%) o pápulas de aspecto quístico



blanquecinas (17%). Estas suelen presentarse de forma asintomática, siendo difícil el diagnóstico clínico del siringoma vulvar⁽⁶⁾, aunque pueden tener cambios cíclicos en su tamaño. Las lesiones se exacerban durante el periodo premenstrual, el uso de los anticonceptivos orales y el embarazo, pudiendo presentar prurito genital⁽⁷⁾. Estos eventos sugieren el papel del entorno hormonal y los receptores de esteroides⁽⁸⁾. En este caso se hallaron múltiples lesiones papulares de color piel a nivel vulvar, sin lesiones extragenitales, asintomáticas y de larga data, que se incrementaban en número y volumen durante el embarazo, como se ha descrito en la literatura.

El diagnóstico se realiza mediante el estudio histopatológico, en el que se observa una epidermis normal y proliferación dérmica constituida por estructuras tubulares tipo ecrino, algunas de las cuales presentan prolongaciones que se asemejan a una coma o a un renacuajo. El revestimiento epitelial está dado por una doble capa de células cuboideas, rodeadas por estroma de haces de colágeno densamente fibroso^(1,9).

Una variedad de lesiones pueden afectar la vulva. Estas pueden ser neoplásicas o representar neoplasias benignas o malignas⁽¹⁰⁾. Dentro de los diagnósticos diferenciales se encuentran los quistes epidérmicos, milia, estatocistomas múltiples, enfermedad de Fox-Fordyce, linfangioma circunscrito, condilomas acuminados, moluscos contagiosos, liquen plano y liquen simple crónico^(1,2,5,9). Por ello será necesario realizar una biopsia. Observamos que la prevalencia de esta entidad puede estar subdiagnosticada al ser poca reconocida y cursar de forma asintomática.

El objetivo del tratamiento del siringoma es mejorar la apariencia estética, porque estas lesiones se consideran benignas, no progresivas y típicamente asintomáticas⁽¹¹⁾. Tanto las intervenciones médicas como las quirúrgicas han sido descritas en la literatura, con éxito variable. Ningún tratamiento ha demostrado ser sistemáticamente eficaz.

Existen tratamientos médicos y quirúrgicos. Dentro del manejo médico, los retinoides se dirigen a la proliferación, diferenciación y queratinización celular, la atropina inhibe la producción del sudor, tranilast puede suprimir la proliferación de tejido conjuntivo estromal del siringoma al inhibir la liberación de interleucina-1 beta de

los conductos ecrinos. Los antihistamínicos orales y corticoides tópicos son recomendados en casos de prurito mas no para el tratamiento de siringomas^(5,11,12).

Desde el punto de vista quirúrgico, se han descrito tratamientos con curetaje, escisión quirúrgica, además de métodos ablativos como electrocoagulación, crioterapia, utilización de láser CO₂, láser argón y combinación de aplicación de ácido tricloroacético al 35% más láser CO₂ con técnica de perforación múltiple. Esta combinación puede reducir el grado de daño tisular producido cuando solo se usa láser CO₂, estimular sinérgicamente la síntesis de colágeno tipo I y promover la regeneración de tejidos. Es importante destacar que la recurrencia, la formación de cicatrices y la despigmentación suelen complicar las intervenciones ablativas^(7,11).

REFERENCIAS BIBLIOGRÁFICAS

- Martínez MJ, Marchitelli CE, Sluga MC, Wernicke A, Gogorza SJ. Siringomas vulvares. *Dermatol Argent*. 14 de junio de 2017;23(2):95-7. ISSN 1669-1636
- Flores IC, Oliveros TG, Cabello DG. Siringomas en la vulva. *Dermatol Rev Mex*. 2011;55(3):152-4. ISSN 0185-4038
- Lernia VD, Bisighini G. Localized vulvar syringomas. *Pediatr Dermatol*. 1996;13(1):80-1. <https://doi.org/10.1111/j.1525-1470.1996.tb01198.x>
- Villagrasa-Boli P, Bularca E-A, Martínez Pallás I, García García M, de la Fuente Meira S. Siringomas vulvares; cuando el diagnóstico diferencial es un reto. *Clínica e Investig en Ginecol Obstet [Internet]*. 17 de julio de 2020 [citado 23 de marzo de 2021]. DOI: 10.1016/j.gine.2020.06.006
- Baquerizo Nole KL, Tolentino Moreno J, Arroyo P, Castro Vargas E, Muñoz S. Siringomas vulgares, patología frecuente en una localización infrecuente. *Folia Dermatol Peru*. 2006;72-5. ID: lil-475618
- Pérez-Bustillo A, Ruiz-González I, Delgado S, Alonso T, Ingelmo J. Siringomas vulvares: una causa infrecuente de prurito vulvar. *Actas Dermo-Sifiliográficas*. 1 de septiembre de 2008;99(7):580-1. DOI: 10.1016/S0001-7310(08)74752-5
- Huang Y-H, Chuang Y-H, Kuo T, Yang L-C, Hong H-S. Vulvar syringoma: A clinicopathologic and immunohistologic study of 18 patients and results of treatment. *J Am Acad Dermatol*. 1 de mayo de 2003;48(5):735-9. DOI: 10.1067/mjd.2003.285
- Turan C, Ugur M, Kutluay L, Kükner S, Dabakoglu T, Aydogdu T, et al. Vulvar syringoma exacerbated during pregnancy. *Eur J Obstet Gynecol Reprod Biol*. January 1996;64(1):141-2. DOI: 10.1016/0301-2115(95)02246-5
- Tadeo MTS, Rivera MP. Siringomas vulvares: reporte de caso y revisión de la literatura. 2017;4.
- Heller DS. Benign tumors and tumor-like lesions of the vulva. *Clin Obstet Gynecol*. Sept. 2015;58(3):526-35. DOI: 10.1097/GRF.0000000000000133



11. Williams K, Shinkai K. Evaluation and management of the patient with multiple syringomas: A systematic review of the literature. *J Am Acad Dermatol.* 1 June 2016;74(6):1234-40. e9. DOI: 10.1016/j.jaad.2015.12.006
12. Kavala M, Can B, Zindanci I, Kocatürk E, Türkoğlu Z, Büyükbabani N, et al. Vulvar pruritus caused by syringoma of the vulva. *Int J Dermatol.* 2008;47(8):831-2. DOI: <https://doi.org/10.1111/j.1365-4632.2008.03664.x>