

CASO CLÍNICO

- Servicio de Obstetricia y Ginecología, Hospital Central "Dr. Urquinaona", Maracaibo, Estado Zulia, Venezuela
 - Doctora en Ciencias Médicas, Especialista en Ginecología y Obstetricia ORCID 0000-0002-9937-1850
 - Médico especialista en Ginecología y Obstetricia ORCID 0000-0001-9366-6343
 - Doctor en Medicina Clínica. Especialista en Ginecología y Obstetricia ORCID 0000-0002-5433-7149

Declaración de aspectos éticos

Reconocimiento de autoría: Todos los autores declaramos que hemos realizado aportes a la idea, diseño del estudio, recolección de datos, análisis e interpretación de datos, revisión crítica del contenido intelectual y aprobación final del manuscrito que estamos enviando.

Responsabilidades éticas: Protección de personas. Los autores declaramos que los procedimientos seguidos se conformaron a las normas éticas del comité de experimentación humana responsable y de acuerdo con la Asociación Médica Mundial y la Declaración de Helsinki.

Confidencialidad de los datos: Los autores declaramos que hemos seguido los protocolos del Hospital Central "Dr. Urquinaona" sobre la publicación de datos de pacientes.

Derecho a la privacidad y consentimiento informado: Los autores hemos obtenido el consentimiento informado de los pacientes y/o sujetos referidos en el artículo. Este documento obra en poder del autor de correspondencia.

Financiamiento: Los autores certificamos que no hemos recibido apoyos financieros, equipos, en personal de trabajo o en especie de personas, instituciones públicas y/o privadas para la realización del estudio.

Recibido: 18 enero 2021

Aceptado: 14 marzo 2021

Publicación en línea:

Correspondencia:

Dr. Eduardo Reyna-Villasmil

📍 Hospital Central "Dr. Urquinaona", Final Av. El Milagro, Maracaibo, Estado Zulia, Venezuela

☎ 58162605233

✉ sippenbauch@gmail.com

Citar como: Torres-Cepeda D, Rondon-Tapia M, Reyna-Villasmil E. Diagnóstico prenatal del complejo onfalocele, extrofia cloacal, ano imperforado y defecto de la columna vertebral (complejo OEIS). *Rev Peru Ginecol Obstet.* 2021;67(4). DOI: <https://doi.org/10.31403/rpgo.v67i2365>

Diagnóstico prenatal del complejo onfalocele, extrofia cloacal, ano imperforado y defecto de la columna vertebral (complejo OEIS)

Prenatal diagnosis of omphalocele, cloacal exstrophy, imperforate anus and spinal anomalies complex (OEIS complex)

Duly Torres-Cepeda^{1,a}, Martha Rondon-Tapia^{1,b}, Eduardo Reyna-Villasmil^{1,c}

DOI: <https://doi.org/10.31403/rpgo.v67i2365>

RESUMEN

El complejo onfalocele, extrofia de la cloaca, ano imperforado y anomalías de la columna vertebral (Complejo OEIS) es una combinación de malformaciones congénitas severas y extremadamente raras. Su incidencia es estimada en 1 por cada 200.000 - 400.000 nacidos vivos. La aparición de los casos es esporádica y no tiene una etiología conocida. Algunos han sido asociados a exposiciones ambientales, causas genéticas y procedimientos de fertilización in vitro. El mecanismo de desarrollo parece asociado a alteraciones de la blastogénesis temprana o defecto de la migración mesodérmica durante el período embrionario. El diagnóstico prenatal puede realizarse a las 16 semanas de gestación, aunque en ocasiones es posible un diagnóstico más temprano. Su diagnóstico definitivo se realiza con los hallazgos de la necropsia. La mayoría de los recién nacidos supervivientes necesitan múltiples cirugías con complicaciones potenciales y no siempre se alcanza los resultados deseados. Se presenta un caso de diagnóstico prenatal de onfalocele, extrofia de la cloaca, ano imperforado y anomalías de la columna vertebral (complejo OEIS).

Palabras clave. Cloaca, extrofia, Ano imperforado, Columna vertebral, Diagnóstico prenatal, Complejo OEIS.

ABSTRACT

Omphalocele, cloacal exstrophy, imperforate anus and spinal anomalies complex (OEIS complex) is a combination of severe and extremely rare congenital malformations. Its incidence is estimated at 1 per 200,000 - 400,000 live births. The occurrence of cases is sporadic and has no known etiology. Some have been associated with environmental exposures, genetic causes, and in vitro fertilization procedures. The mechanism of development appears to be associated with alterations in early blastogenesis or defect in mesodermal migration during the embryonic period. Prenatal diagnosis can be made at 16 weeks of gestation, although earlier diagnosis is sometimes possible. Definitive diagnosis is made necropsy findings. Most surviving newborns require multiple surgeries with potential complications and the desired results are not always achieved. A case of prenatal diagnosis of omphalocele, cloacal exstrophy, imperforate anus and spinal anomalies (OEIS complex) is presented.

Key words: Cloaca exstrophy, Anus imperforate, Spine, Prenatal diagnosis, OEIS complex.

INTRODUCCIÓN

La extrofia cloacal fue descrita por Litre, en 1709, como una condición con mal pronóstico asociada con otras malformaciones de los sistemas esquelético, renal y gastrointestinal⁽¹⁾. El complejo OEIS (onfalocele, extrofia de la cloaca, ano imperforado y anomalías de la columna vertebral) es un defecto congénito de la línea media poco común⁽²⁾. El acrónimo fue utilizado inicialmente por Carey et al.⁽³⁾, en un informe de una serie de casos con anomalía del desarrollo corporal fetal. Además de los hallazgos del acrónimo, existen descripciones de varias anomalías asociadas, incluyendo defectos genitales (desde de ausencia total de genitales externos a genitales ambiguos) y extremidades (artrogriposis de rodillas, codos y pies equino o varo secundaria a defectos del tubo neural)⁽²⁾.



La frecuencia estimada del complejo OEIS es de 1: 200.000 a 400.000 nacidos vivos con una proporción femenino / masculino de 2:1. La mayoría de los casos son esporádicos sin una etiología evidente⁽⁵⁾. El diagnóstico puede hacerse durante el periodo prenatal utilizando ecografía convencional, pero las alteraciones anatómicas pueden confundirse con otras condiciones, como el complejo extremidad – pared corporal, debido a la superposición de las anomalías fetales encontradas en la evaluación^(6,7). Se presenta un caso de diagnóstico prenatal de onfalocele, extrofia de la cloaca, ano imperforado y anomalías de la columna vertebral.

REPORTE DE CASO

Se trata de paciente primigesta de 33 años de edad con embarazo de 22 semanas, quien fue referida a la consulta prenatal de alto riesgo por presentar múltiples malformaciones fetales durante la evaluación ecográfica de rutina. La embarazada negaba antecedentes personales y/o familiares de importancia.

Durante la evaluación anatómica fetal se encontró feto único en presentación podálica con índice de líquido amniótico 14, que mostraba evidente hipoplasia de la caja torácica junto a alteraciones de las vértebras lumbosacras con desplazamiento del cono medular y una zona libre de eco de 9,3 x 5,0 milímetros con la médula espinal en la región de la columna distal (figura 1A). Parte del intestino y del hígado presentaban

una lesión parcialmente encapsulada dentro de un onfalocele de aproximadamente 35 x 23 milímetros en la pared abdominal anterior hacia la cavidad amniótica, inmediatamente a la derecha de la inserción del cordón umbilical, que se extendía hasta el borde inferior y llegaba al perineo (figura 1B). La valoración ecográfica de las cuatro cámaras cardiacas fue normal, al igual que los tractos de salida.

Durante la evaluación prenatal en la semana siguiente se comprobó ausencia de actividad cardiaca, por lo que la paciente fue trasladada a la emergencia para dilatación y legrado uterino. Se obtuvo un recién nacido muerto femenino con placenta macroscópicamente normal. La necropsia fetal mostró tórax estrecho, columna vertebral toracolumbar con signos de cifoescoliosis y mielomeningocele lumbosacro de aproximadamente 6 centímetros de diámetro, que en el corte contenía líquido seroso con tejido neural y medular. La pared abdominal mostraba defecto de la musculatura compatible con onfalocele que contenía el hígado, bazo y asas intestinales, y acompañado de agenesia anal (figura 2A). También se observó extrofia vesical con cloaca común, con apertura del íleon y salida de meconio a través de fístula vesicocolónica. Los genitales eran ambiguos con pliegues prominentes e inserción del cordón umbilical directamente encima de estos (figura 2B). El riñón derecho mostró un gran hidroureter, pero sin hidronefrosis. El riñón y el uréter izquierdo eran normales. Tanto el corazón como los grandes vasos no mostraron

FIGURA 1. IMÁGENES DE LA ECOGRAFÍA FETAL A LAS 22 SEMANAS. A) ALTERACIONES DE LA COLUMNA LUMBOSACRA. B) ONFALOCELE CON PARTE DEL HÍGADO FETAL EN SU INTERIOR.

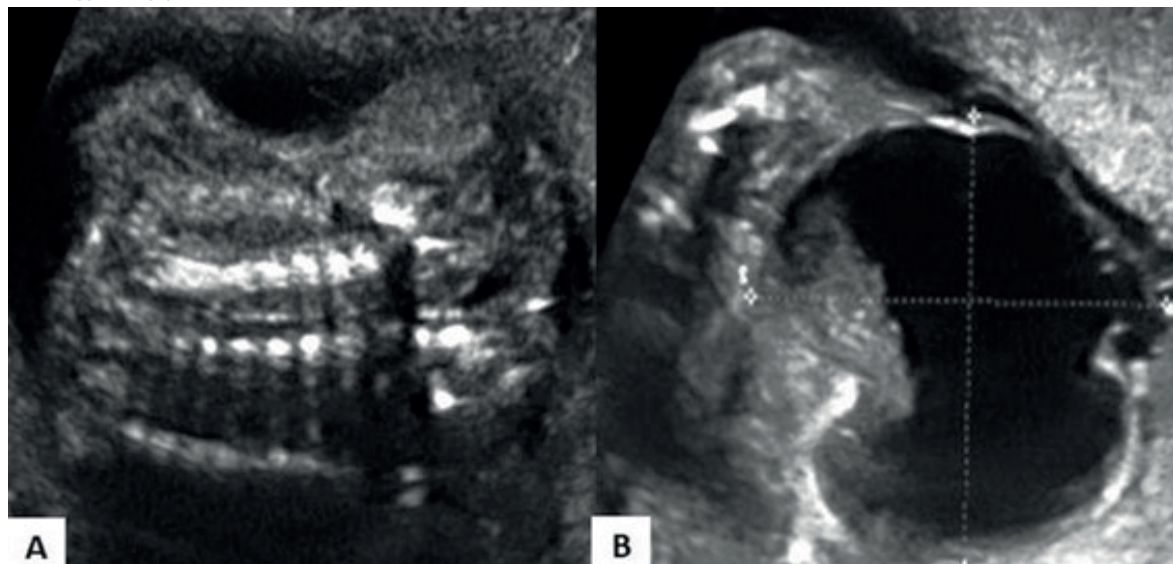
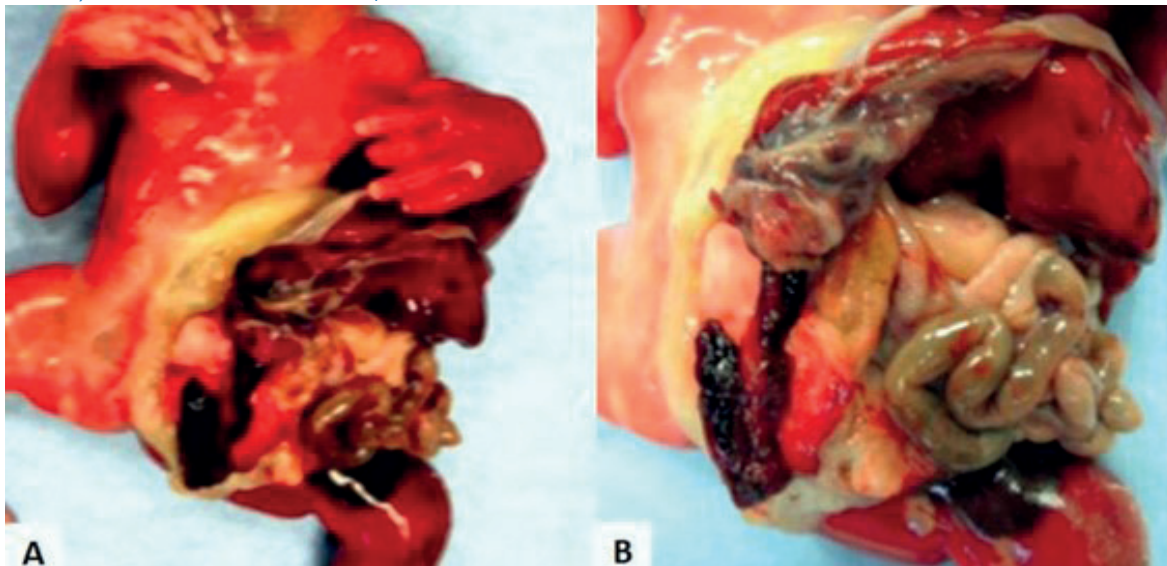




FIGURA 2. HALLAZGOS DEL SÍNDROME OEIS. A) ONFALOCELE FETAL QUE CONTENÍA HÍGADO, BAZO E INTESTINO DELGADO, EXTROFIA VESICAL CON CLOACA COMÚN B) EXTROFIA VESICAL CON CLOACA COMÚN, GENITALES EXTERNOS AMBIGUOS Y ANO IMPERFORADO.



alteraciones. No había evidencia de anomalía traqueoesofágica / atresia duodenal.

La evaluación radiográfica demostró anomalía en la segmentación vertebral en la región torácica media, lumbar y sacra, elementos que apoyaban el diagnóstico de complejo OEIS. El análisis del cariotipo fue 46XX, sin anomalías cromosómicas o cariotípicas.

DISCUSIÓN

El complejo OEIS es un tipo de malformación grave y rara. Además de los hallazgos indicados en el acrónimo, existen descripciones de una variedad de anomalías asociadas del sistema nervioso central y malformaciones urinarias, reproductivo y esquelético^(2,5). Algunos autores sugieren que puede ser parte de un espectro de alteraciones que incluye extrofia vesical y cloacal. No obstante, el complejo tiene un patrón distinto de anomalías fetales⁽⁶⁻⁹⁾.

La cloaca es la estructura primitiva de la que aparecen tanto el recto como el seno urogenital. En el extremo caudal, el ectodermo está directamente sobre el endodermo, formando la membrana cloacal. A la cuarta semana forma la pared ventral del seno urogenital y a la sexta semana el mesodermo crece en dirección a la línea media, formando la pared abdominal infraumbilical. Al mismo momento, el tabique urorectal se extiende en forma caudal hacia la membrana cloacal, y los pliegues laterales se encuentran

sobre la línea media. Durante la séptima semana, la cloaca se divide en una cámara anterior (seno urogenital primitivo) y una cámara posterior (recto). La membrana cloacal se rompe al final de la octava semana de desarrollo fetal⁽⁹⁾.

El complejo OEIS ocurre como consecuencia a las anomalías mesenquimatosas tempranas de las estructuras que forman el mesodermo infraumbilical, tabique urorectal y somitas lumbosacras. El mesodermo infraumbilical origina la pared abdominal infraumbilical, tubérculo genital y ramas del pubis. Las alteraciones tisulares llevan a ruptura prematura de la membrana cloacal, causando onfalocele, extrofia de la cloaca y alteración de la fusión de los tubérculos genitales. Esto lleva a anomalías genitales y separación de las ramas del pubis y alejando la notocorda del tubo neural, inhibiendo la diferenciación y provocando el mielomeningocele. Las anomalías en el desarrollo del tabique urorectal producen alteraciones del tabique cloacal, resultando a la persistencia de la cloaca, intestino rudimentario y ano imperforado. Además, las alteraciones de las somitas lumbosacras conducen a desarrollo incompleto de la columna vertebral^(9,10).

El complejo OEIS es una condición heterogénea y generalmente esporádica. La mayoría de los casos carecen de etiología evidente, aunque puede estar asociado tanto a causas genéticas (deleción 1p36.1, 9q34.1-qter, 3q12.2-3q13.2 y trisomía 18) como ambientales⁽¹¹⁾. Además, los genes homeobox (en especial el HLXB9), el ácido retinoico



o su receptor pueden desempeñar un papel en su aparición^(12,13). También existen alteraciones fetales similares asociados con exposición materna a difenilhidantoína, diazepam, ácido valproico, metanfetamina, tabaquismo, obesidad de la madre, diabetes mellitus, procedimientos de fertilización in vitro y fibromas uterinos múltiples⁽¹²⁾.

El diagnóstico prenatal del complejo OEIS puede realizarse por ecografía convencional y permite distinguirlo de otros síndromes y malformaciones fetales. No obstante, el desafío del asesoramiento prenatal está en identificar con la mayor precisión todos los hallazgos ecográficos fetales⁽⁷⁾. Los principales hallazgos incluyen onfalocele con gran defecto de la pared anterior infraumbilical en la línea media y mielomeningocele lumbosacro, generalmente cubiertos de piel, inserción baja del cordón umbilical, falta de visualización de la vejiga urinaria y genitales externos, junto defectos de las extremidades, incluidos alteraciones en la posición o ausencia de estas. Además, las anomalías urogenitales son marcadas y tienen impacto en el pronóstico^(6,7). Las concentraciones séricas de alfafetoproteína materna son variables y directamente proporcionales a la magnitud de la exposición de los defectos abdominales al líquido amniótico a través del defecto, ya que el onfalocele generalmente está cubierto por una membrana gruesa y el mielomeningocele por piel⁽¹⁴⁾.

Existen reportes de asociación entre el complejo OEIS con aumento de la translucencia nucal. La causa más probable de aumento de esto es probablemente vascular o hemodinámica, aunque el mecanismo exacto sigue sin estar claro. Algunos autores han propuesto que los cambios del flujo sanguíneo de la arteria umbilical son consecuencia de las alteraciones de una pared abdominal anormalmente extendida y del incremento de la compresión intratorácica debido a las severas alteraciones anatómicas de la columna vertebral⁽¹²⁾.

Los diagnósticos diferenciales de la combinación de los defectos de la pared abdominal y del tubo neural diagnosticados en el periodo prenatal, además del complejo OEIS, incluyen secuencia de extrofia cloacal, complejo extremidad-pared corporal y asociación de esquisis⁽¹⁵⁾. Aunque existe superposición clínica significativa entre todas estas condiciones, estas pueden perte-

ner a un espectro de defectos de campo del desarrollo embriológico / fetal de etiología desconocida^(16,17).

Los recién nacidos con diagnóstico de complejo OEIS deber recibir atención por un equipo médico multidisciplinario. La mayoría de los casos necesitan múltiples cirugías con complicaciones potenciales, que pueden incluir insuficiencia renal, disfunción sexual e infertilidad, alteración de la marcha secundaria a daños espinales o malformaciones óseas. En una gran proporción de los casos, este abordaje no siempre logra los resultados deseados. En ausencia de defectos del cierre del tubo neural, el desarrollo cognitivo es normal⁽¹⁴⁾.

En conclusión, el complejo OEIS es una condición rara de causa desconocida, aunque puede estar asociada a causas ambientales o genéticas. El mecanismo embriológico parece estar asociado a un defecto de la blastogénesis temprana o de la migración mesodérmica en el periodo embrionario. La ecografía permite hacer el diagnóstico durante el periodo prenatal, pero estos hallazgos deben confirmarse con la evidencia de la necropsia para poder identificarlos de otras condiciones con alteraciones de la pared abdominal y la columna vertebral.

REFERENCIAS BIBLIOGRÁFICAS

1. Ben-Neriah Z, Withers S, Thomas M, Toi A, Chong K, Pai A, et al. OEIS complex: prenatal ultrasound and autopsy findings. *Ultrasound Obstet Gynecol.* 2007;29(2):170-7. doi: 10.1002/uog.3874
2. Mallmann MR, Reutter H, Müller AM, Geipel A, Berg C, Gembruch U. Omphalocele-exstrophy-imperforate anus-spinal defects complex: Associated malformations in 12 new cases. *Fetal Diagn Ther.* 2017;41(1):66-70. doi: 10.1159/000446108
3. Carey JC, Greenbaum B, Hall BD. The OEIS complex (omphalocele, exstrophy, imperforate anus, spinal defects). *Birth Defects Orig Artic Ser.* 1978;14(6B):253-63.
4. Aneja K. A rare case of OEIS complex - newer approach to diagnosis of exstrophy bladder by color doppler and its differentiation from simple omphalocele. *Indian J Radiol Imaging.* 2017;27(4):436-40. doi: 10.4103/ijri.IJRI_443_16
5. Nakagawa M, Hara M, Shibamoto Y. MRI findings in fetuses with an abdominal wall defect: gastroschisis, omphalocele, and cloacal exstrophy. *Jpn J Radiol.* 2013;31(3):153-9. doi: 10.1007/s11604-012-0163-7
6. Allam ES, Shetty VS, Farmakis SG. Fetal and neonatal presentation of OEIS complex. *J Pediatr Surg.* 2015;50(12):2155-8. doi: 10.1016/j.jpedsurg.2015.09.018
7. Liu J, Liu Y, Xue Y, Guo Y. Prenatal ultrasound-based diagno-



- sis of fetal OEIS complex associated with lower limb polyemia and cardiac, hepatic dysplasia: A case report. *Clin Case Rep.* 2019;7(11):2153-5. doi: 10.1002/ccr3.2330
8. Källén K, Castilla EE, Robert E, Mastroiacovo P, Källén B. OEIS complex--a population study. *Am J Med Genet.* 2000;92(1):62-8. doi: 10.1002/(sici)1096-8628(20000501)92:1<62::aid-ajmg11>3.0.co;2-b
 9. Martínez-Frías ML, Bermejo E, Rodríguez-Pinilla E, Frías JL. Exstrophy of the cloaca and exstrophy of the bladder: two different expressions of a primary developmental field defect. *Am J Med Genet.* 2001;99(4):261-9. doi: 10.1002/ajmg.1210
 10. Cohen N, Ahmed MN, Goldfischer R, Zaghoul N. Persistent cloaca and caudal duplication in a monovular twin, a rare case report. *Int J Surg Case Rep.* 2019;60:137-40. doi: 10.1016/j.ijscr.2019.06.013
 11. El-Hattab AW, Skorupski JC, Hsieh MH, Breman AM, Patel A, Cheung SW, et al. OEIS complex associated with chromosome 1p36 deletion: a case report and review. *Am J Med Genet A.* 2010;152A(2):504-11. doi: 10.1002/ajmg.a.33226
 12. Keppler-Noreuil K, Gorton S, Foo F, Yankowitz J, Keegan C. Prenatal ascertainment of OEIS complex/cloacal exstrophy - 15 new cases and literature review. *Am J Med Genet A.* 2007;143A(18):2122-8. doi: 10.1002/ajmg.a.31897
 13. Çöllü M, Yüksel Ş, Şirin BK, Abbasoğlu L, Alanay Y. Is 1p36 deletion associated with anterior body wall defects? *Am J Med Genet A.* 2016;170(7):1889-94. doi: 10.1002/ajmg.a.37666
 14. Tonni G, Grisolia G, Bonasoni M, Panteghini M, Vito I, De Felice C. Prenatal diagnosis of OEIS (omphalocele, bladder exstrophy, imperforate anus, clubfeet) variant associated with increased nuchal translucency and OEIS complex with ambiguous genitalia associated with corrected transposition of the great arteries: case series and review of the literature. *Arch Gynecol Obstet.* 2011;284(2):261-9. doi: 10.1007/s00404-011-1900-3
 15. Mandrekar SR, Amoncar S, Banaulikar S, Sawant V, Pinto RG. Omphalocele, exstrophy of cloaca, imperforate anus and spinal defect (OEIS Complex) with overlapping features of body stalk anomaly (limb body wall complex). *Indian J Hum Genet.* 2014;20(2):195-8. doi: 10.4103/0971-6866.142906
 16. Martínez-Frías ML, Frías JL, Bermejo E, Rodríguez-Pinilla E, Urioste M. Epidemiological analysis of the schisis association in the Spanish registry of congenital malformations. *Am J Med Genet.* 1997;70(1):16-23.
 17. Gulczyński J, Świątkowska-Freund M, Paluchowski P, Hermann-Okoniewska B, Iżycka-Świeszewska E. Limb body wall complex - the history of the entity and presentation of our series of cases. *Pol J Pathol.* 2019;70(1):33-41. doi: 10.5114/pjp.2019.84460