

CASO CLÍNICO

1. Servicio de Ginecología y Obstetricia, Hospital de Hellín, Albacete, España
a. Ginecólogo Adjunto
b. Jefe de Servicio

Financiamiento: propio de los autores

Conflicto de interés: ninguno con el presente artículo

Recibido: 23 noviembre 2019

Aceptado: 3 enero 2020

Publicación en línea: 30 diciembre 2020

Correspondencia:

📍 Avenida Eleazar Huerta N 39, 02008, Albacete, España
☎ 0034 6974538420
✉ elimonzon@hotmail.com

Citar como: Monzón Castillo EP, Tejada Martínez G, Gutiérrez Salas N. Quiste ovárico fetal. Reporte de un caso. Rev Peru Ginecol Obstet. 2020;66(4). DOI: <https://doi.org/10.31403/rpgo.v66i2290>

Quiste ovárico fetal. reporte de un caso Fetal ovarian cyst. a case report

Eli Pedro Monzón Castillo^{1,a}, Gabriel Tejada Martínez^{1,b}, Nuria Gutiérrez Salas^{1,a}

DOI: <https://doi.org/10.31403/rpgo.v66i2290>

RESUMEN

Los quistes ováricos representan el tumor abdominal más frecuente en las recién nacidas. Entre las complicaciones agudas y a largo plazo, la más frecuente es la torsión anexial, que es de difícil reconocimiento en la etapa neonatal. El diagnóstico prenatal es fundamental para el manejo oportuno de las pacientes y el seguimiento ecográfico de los quistes anexiales. Existen diferentes alternativas terapéuticas, donde la cirugía mínimamente invasiva y conservadora tiene un rol importante.

Palabras clave. Quistes ováricos, Diagnóstico prenatal, Cirugía, mínimamente invasiva.

ABSTRACT

Ovarian cysts are the most common abdominal tumors in female newborns. Among the acute and long-term complications, the most frequent is the adnexal torsion, which is difficult to recognize in the neonatal stage. Prenatal diagnosis is essential for the timely management of patients and ultrasound monitoring of adnexal cysts. There are different therapeutic alternatives where minimally invasive and conservative surgery plays an important role.

Key words: Ovarian cysts, Prenatal diagnosis, Surgery, minimally invasive.

INTRODUCCIÓN

La presencia de quistes ováricos en fetos y recién nacidos es muy frecuente. El 34% de los neonatos femeninos presenta quistes ováricos de al menos 10 mm, según el resultado de autopsias⁽¹⁾. Es la tercera causa de quistes intraabdominales, después de los del sistema renal y gastrointestinal⁽²⁾. Por ecografía, se estima una incidencia de 1 cada 2 625 recién nacidos femeninos^(1,3). Su diagnóstico se ha incrementado gracias al uso rutinario de la ultrasonografía en el control prenatal^(1,2,4).

Los folículos primarios del ovario fetal se desarrollan a las 20 semanas de gestación y la formación de pequeños quistes foliculares constituye un evento normal. Solo el 20% de estos son mayores de 9 milímetros y se les considera patológicos si miden más de 2 centímetros⁽⁴⁾. Su etiología es desconocida^(3,4), pero se les considera resultado de la hiperestimulación del ovario por hormonas fetales, maternas y placentarias^(1,4).

Los quistes ováricos pueden presentar complicaciones a corto y largo plazo. La más frecuente es la torsión, que puede llevar a la pérdida del ovario o del anexo comprometido⁽¹⁻⁴⁾.

El manejo es motivo de discusión, dependiendo del momento del diagnóstico, características del quiste y si presenta o no complicaciones. En el neonato, la sintomatología es tardía e inespecífica, por lo que el diagnóstico precoz es un desafío⁽¹⁾.

CASO CLÍNICO

Una gestante de 36 años inició controles de gestación en nuestro hospital. Era G3 P1 A1, con grupo sanguíneo 0 Rh +. No tenía cirugías previas ni reacción alérgica a medicamento; no fumaba. El padre era diabético.

La analítica del primer trimestre fue normal y las serológicas negativas.



Se realizó tamizaje del I trimestre, resultando en riesgo alto para síndrome de Down 1/171, por lo cual se realizó amniocentesis genética, siendo el resultado 46 XX.

Continuó con sus controles ecográficos. A las 20 semanas se realizó ecografía anatómica, siendo esta normal y el feto con genitales femeninos.

Posteriormente fue controlada por matrona, quien solicitó prueba O'Sullivan de glicemia a las 24 semanas, siendo esta normal. A las 28 semanas se administró vacuna antitosferina, y fue derivada a ecografía de las 32 semanas a nuestro hospital.

Acudió a las 31 semanas 6 días, gestación sin incidencias, y en la ecografía se evidenció quiste intraabdominal anecoico de 4 cm, de paredes definidas, contorno regular y Doppler negativo, de probable origen ovárico (figura 1). Se visualizó los riñones y la vejiga sin alteraciones, líquido amniótico de cantidad normal, feto acorde con amenorrea y peso calculado en 1 840 g. Se solicitó control ecográfico en 2 semanas.

Acudió a las 33 semanas 6 días, percibía movimientos fetales. En la ecografía se evidenció quiste anexial izquierdo de 49 x 45 mm, con contenido de aspecto hemorrágico, contornos bien definidos y pared interna irregular, sin vascularización apreciable (figura 2). Se diagnosticó quiste anexial izquierdo complicado, por lo que fue derivada a nuestro hospital de referencia, donde se confirmó los hallazgos y se indicó que siguiera con controles obstétricos en nuestro hospital y el parto fuera atendido en el hospital de referencia.

FIGURA 1. IMAGEN ANECOICA DE 4 CM, PARED REGULAR, DOPPLER NEGATIVO.

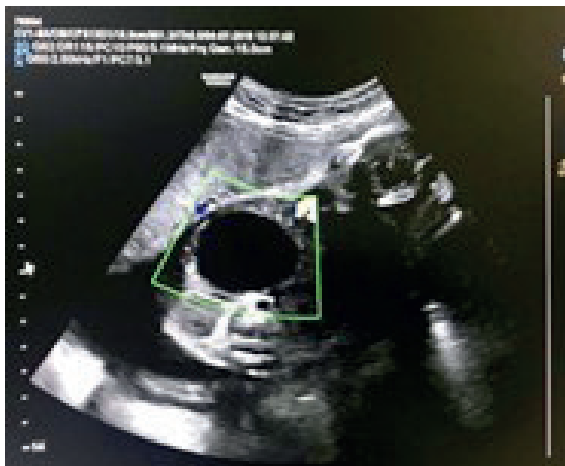
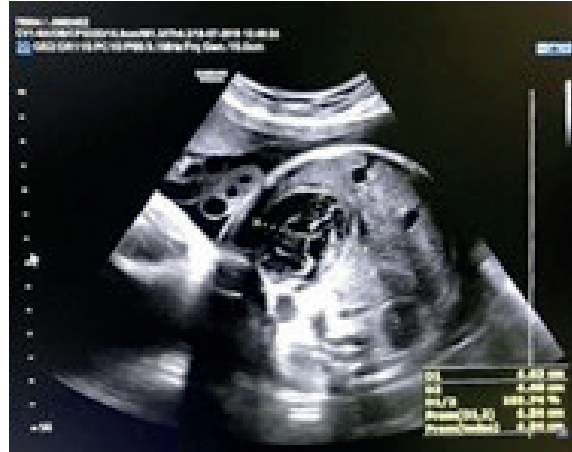

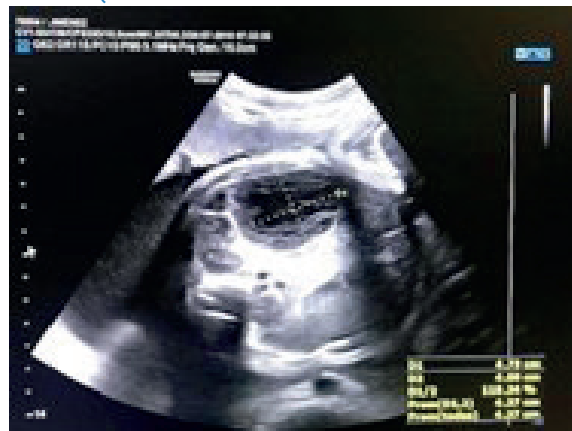FIGURA 2. QUISTE ANEXIAL DE ASPECTO HEMORRÁGICO.



Fue vista semanalmente, sin evidenciar cambios en el quiste intraabdominal. No había líquido libre. El peso estimado fetal estaba en percentil 85, por lo cual se solicitó prueba de tolerancia a la glucosa, que resultó normal. A partir de las 37 semanas, fue difícil valorar el tamaño y aspecto del quiste, debido a la posición fetal (figura 3).

A las 39 semanas con 6 días, fue derivada al hospital de referencia, porque inició trabajo de parto que culminó en parto eutócico de una niña de 3 880 g (percentil 75-90) con Apgar 9/10. A la exploración física por aparatos, no hubo hallazgos patológicos. Valorada por cirugía pediátrica al nacimiento, se solicitó ecografía abdominal y marcadores tumorales. En la ecografía abdominal se evidenció gran masa intraabdominal que ocupaba el hemiabdomen anterior izquierdo y medía 6,2 x 3,6 cm de diámetros mayores, heterogénea, con lesión redondeada predominantemente ecogénica central de 3,5 x 3,4 cm, rodeada por imagen anecoica/quística de 4,5 cm de eje largo que, a su vez, estaba sobre una estructura ovalada hipoecoica y con múltiples

FIGURA 3. QUISTE ANEXIAL A LAS 35 SEMANAS.





pequeñas imágenes anecoicas en su interior, y que medía 6,2 cm de longitud. Conclusión: Hallazgos que podrían estar en relación, dada la clínica referida, con torsión de ovario izquierdo por presencia de probable quiste dermoide/teratoma (figura 4).

Los marcadores tumorales estuvieron dentro de la normalidad para la edad de la paciente.

Al estar asintomática con buena lactancia, fue dada de alta a los dos días posteriores al parto y se indicó que reingresase al octavo día de vida, para realizar una laparoscopia.

A los nueve días de vida, se realizó laparoscopia, con el hallazgo de ovario derecho de unos 8 cm torsionado, con cambios evolutivos tipo necrosis, que se dirigía hacia el flanco izquierdo, con adherencias de epiplón e intestino delgado a la zona de torsión de la trompa derecha. El ovario y la trompa izquierda eran normales. Se disecó el ovario, separando el epiplón y las adherencias al intestino con ligasure. Se coaguló y seccionó la trompa derecha en el segmento previo a la torsión.

La bebé tuvo buena evolución postoperatoria, reiniciándose la alimentación a las 12 horas de la intervención, con deposiciones normales. Fue dada de alta a las 48 horas de la intervención. Acudió a control a los 26 días de vida para control de la post-ooforectomía derecha laparoscópica, estando asintomática; comía bien, había ganado peso. El resultado de anatomía patológica fue: fragmento tisular de coloración marrónácea y de aspecto autolítico, de 7 x 2,5 x 0,3 cm. En uno de sus polos se identifica un área engrosada de 2 x 1,8 cm que a los cortes presenta aspecto predominantemente hemorrágico, sin identificarse

macroscópicamente de forma clara tejido ovárico. Conclusión: Lesión quística de pared fibrosa, con extensa hemorragia y calcificación, revestida por epitelio cuboide simple.

Se le dio cita para un mes, previa ecografía abdominal de control.

Fue vista a los dos meses de vida, estando en un buen estado general; solo presentaba cólicos del lactante, sin dolor abdominal. Comía bien, había ganado peso, deposiciones normales. La ecografía abdominal no mostró alteraciones anatómicas.

Fue dada de alta, no precisándose más seguimiento.

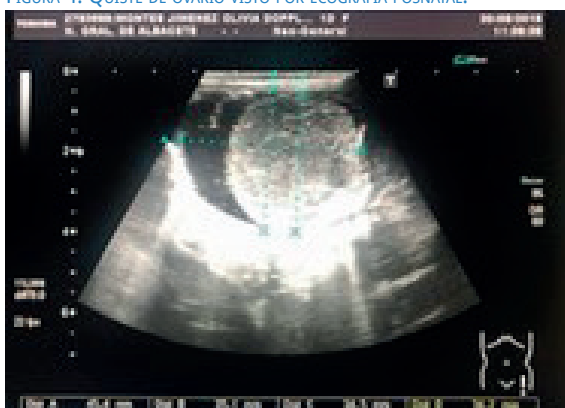DISCUSIÓN

Los quistes ováricos representan la masa abdominal quística más común en fetos y neonatos femeninos. Desde el primer reporte en 1975, el diagnóstico prenatal ha aumentado gracias a la incorporación del examen ecográfico de rutina por parte de especialistas capacitados y el avance tecnológico, que permite obtener imágenes de mejor resolución^(5,6). Su incidencia se estima de 1 cada 2 625 recién nacidos femeninos. El diagnóstico diferencial incluye anomalías gastrointestinales y genitourinarias, linfangioma, meningocele anterior, entre otras^(1,3-6).

La mayoría de los quistes de ovario se presentan en embarazos sin patología. Son simples, unilaterales en 95% y detectados durante el tercer trimestre^(1,3-6). Gran parte de ellos son funcionales, es decir, se forman a partir del tejido ovárico fetal en respuesta al propio estímulo hipofisiario de la FSH, estrógenos maternos y gonadotropina coriónica placentaria (hCG). Sin embargo, en raras ocasiones puede corresponder a teratomas maduros e inmaduros. Se puede asociar a patologías fetales, como hipotiroidismo, y maternas, que aumentan la secreción de hCG. Solo los quistes ováricos mayores a 2 cm deben ser considerados patológicos^(1,4,5). Las formaciones quísticas bilaterales, y las estructuras heterogéneas en el interior, son excepcionales. Cuando aparecen, suelen deberse a complicaciones de una hemorragia intraquística o torsión⁽⁷⁾.

Los quistes ováricos fetales pueden ser clasificados en dos grupos: los llamados quistes

FIGURA 4. QUISTE DE OVARIO VISTO POR ECOGRAFÍA POSNATAL.





foliculares, que se originan como respuesta a los estímulos producidos por la gonadotropina coriónica que afecta al ovario fetal durante el embarazo, y los quistes luteínicos, cuya etiopatogénesis se atribuye tanto a las enfermedades maternas (diabetes, isoinmunización Rh y preeclampsia) como a hipotiroidismo fetal congénito^(1,2,4,5,7). El papel de la hCG en la formación de los quistes ováricos fetales y neonatales debe considerarse como transitorio, ya que, cuando el estímulo cesa, el quiste deja de crecer⁽²⁾.

El pronóstico de los quistes ováricos es variable. Pueden presentar torsión, o alguna complicación secundaria a hemorragia o a efecto de masa⁽¹⁾. La incidencia de torsión puede ser alta, como 50 a 78%, con 40% de ocurrencia en la etapa prenatal^(1,2). Los factores de riesgo asociados directa y proporcionalmente con el riesgo de torsión son el tamaño del quiste y el de su pedículo⁽⁷⁾. En los casos de torsión, lo más común es que se produzca durante el desarrollo fetal o en el momento del parto, por alteraciones de la vascularización, lo que se asocia con atresia gonadal⁽⁷⁾. Los quistes de ovario de gran tamaño pueden provocar en la vida fetal polihidramnios, en 1,9 a 18%, hipoplasia pulmonar, ascitis, peritonitis por rotura y distocia por aumento del diámetro abdominal⁽¹⁾. La mayoría de los quistes de ovario simple se resuelven espontáneamente al disminuir las hormonas de origen materno placentario y gonadal fetal.

La torsión del pedículo ovárico no sólo puede provocar la pérdida del ovario. También puede poner en peligro la vida de la paciente. La presencia de extenso tejido necrótico genera una reacción inflamatoria con desarrollo de adherencias intestinales que pueden provocar obstrucción intestinal o urinario secundario, perforación intestinal y peritonitis. La rotura puede ocasionar hemorragia severa con *shock* hipovolémico. Solo se ha comunicado un caso de muerte, en la literatura⁽¹⁾.

El diagnóstico es principalmente ecográfico, y se basa en la presencia de 4 criterios: sexo femenino, estructura quística de contorno regular fuera de la línea media, tracto urinario y gastrointestinal de apariencia normal. La ecografía también nos permite establecer si el quiste de ovario está complicado. Los nos complicados son de pared fina y de contenido anecogénico; los complicados por torsión o hemorragia intraquística se

presentan con contenido hiperecogénico o tabiques finos o pared fina hiperecogénica o con nivel líquido/detrítico en su interior⁽⁴⁾. Este último es el signo más característico de torsión, y es lo que se evidenció en las ecografías realizadas.

En las últimas décadas han surgido diferentes pautas de tratamiento, por lo que el manejo es aún motivo de discusión. Existen diferentes alternativas de tratamiento, que van desde una conducta expectante a quirúrgica radical, pasando por punción percutánea pre y posnatal. Se ha observado que la aspiración prenatal de quistes de 5 cm de diámetro o más es segura y efectiva en la prevención de la torsión ovárica fetal⁽⁸⁾, disminuyendo la tasa de torsión de 86 a 14%. Hasta ahora no se ha publicado algún estudio controlado que compare la aspiración prenatal con cualquier otra clase de manejo posnatal. La aspiración percutánea prenatal debe realizarse poco antes del parto, si existe el riesgo de distocia secundaria a la presencia de un quiste de gran tamaño. Revisiones de casos sugieren que la aspiración de los quistes ováricos solo se debe realizar si este es lo suficientemente grande para producir alteraciones en el parto o producir distensión del abdomen fetal⁽¹⁾.

En general, el manejo posnatal de los quistes de ovario depende de la existencia de complicaciones y de su tamaño. Existe consenso en adoptar una conducta expectante con control ecográfico seriado, si el quiste de ovario es simple y mide menos de 5 cm, ya que la gran mayoría se resuelven de manera espontánea (50% al mes de vida, 75% a los 2 meses y 90% a los 3 meses)^(1,8,9). Prácticamente no existe riesgo de malignidad, sin olvidar que se ha informado casos de torsión en quistes de 2 cm.

Los quistes de ovario simples mayores a 5 cm pueden ser vaciados por punción percutánea, para acelerar su resolución y disminuir el riesgo de torsión^(1,7). Como señalamos, la torsión es la complicación más frecuente de los quistes de ovario fetales^(6,7,9,10). En el recién nacido es difícil establecer el diagnóstico clínico precoz, ya que su sintomatología es tardía e inespecífica. El diagnóstico prenatal de ellos permite un control ecográfico seriado posparto, para detectar a tiempo la ocurrencia de esta complicación^(8,9,10).

Si en el periodo neonatal los quistes presentan síntomas y/o características ecográficas de tor-



sión, se debe realizar cirugía para preservar la gónada y evitar mayores complicaciones. Esta debe ser lo más conservadora posible, independiente de la apariencia macroscópica, ya que no refleja el grado de necrosis del ovario. Esta afirmación se basa en el hallazgo de folículos en estudios histológicos de piezas quirúrgicas, que muestran que la ooforectomía en estos casos es excesiva. Por otra parte, no existen comunicaciones de complicaciones tromboembólicas posterior a cirugía conservadora. La liberación de adherencias, enderezamiento, vaciamiento y destechamiento serían suficientes para asegurar su resolución^(1,6,9). En nuestro caso, la apariencia del quiste fue de necrosis y se confirmó con la patología al no encontrar tejido ovárico en las muestras.

La vía laparoscópica ofrece ventajas sobre la técnica abierta: permite confirmar el diagnóstico en caso de dudas, presenta menos dolor postoperatorio, rápida recuperación y la más baja incidencia de adherencias postoperatorias. Lo cual es importante para la preservación de la fertilidad en una paciente que potencialmente ha perdido una gónada^(1,6).

En relación a los quistes de ovario complejos asintomáticos, existen diferentes opiniones. Galinier y col, con la mayor serie retrospectiva publicada, señalan que la cirugía neonatal inmediata se justifica solo si ha transcurrido menos de 1 a 2 semanas desde el momento del diagnóstico de torsión. Pasado este plazo, la posibilidad de encontrar tejido viable es prácticamente cero y los riesgos anestésico quirúrgicos muy altos. Bagolan y col, con la mayor serie prospectiva publicada, plantean que todos los quistes de ovario fetales complicados que persistan al momento del nacimiento deberían resolverse quirúrgicamente por el desarrollo de adherencias y sus consecuencias⁽⁸⁾.

Se recomienda seguimiento ecográfico a todas las pacientes manejadas de forma conservadora, para certificar la resolución y la visualización de ambos ovarios^(6,8-10).

La experiencia acumulada indica que la torsión durante la vida intrauterina es muy frecuente y que la conducta expectante puede llevar a la pérdida del ovario junto con el desarrollo de complicaciones^(1,8). Basándose en estos hechos,

diferentes autores se han motivado a realizar punciones in útero desde hace un poco más de una década. Actualmente, en base a estudios prospectivos y retrospectivos, se puede señalar que el vaciamiento prenatal del quiste de ovario mediante punción ecoguiada disminuye en forma significativa el riesgo de torsión, la necesidad de cirugía neonatal y contribuye a establecer el diagnóstico definitivo a través de la medición de estradiol en la muestra. Es considerada una alternativa válida, efectiva y sin complicaciones en centros que cuentan con experiencia en terapia fetal⁽⁸⁾.

En conclusión, los quistes ováricos fetales son las estructuras intraabdominales frecuentemente diagnosticadas prenatalmente, tendiendo a mostrarse de manera unilateral en fetos normales en el tercer trimestre. Estos quistes pueden presentarse con complicaciones y su diámetro y ecogenicidad son los principales criterios para establecer su pronóstico. La regresión espontánea del quiste de ovario es muy frecuente, por lo que, al detectarse un quiste ovárico, debe ser seguido por ecografías periódicas. La mayoría de ellos regresionará espontáneamente en un periodo de 12 meses post nacimiento, independiente de los hallazgos ecográficos. Solo los quistes sintomáticos o con un diámetro mayor a 5 cm, que no regresionan o que aumentan de tamaño, deberían ser tratados.

REFERENCIAS BIBLIOGRÁFICAS

1. Cabellos MA, Cavieres CI, Zarges TP, Gajardo CM, Vega DR. Quiste ovárico fetal: diagnóstico prenatal y manejo quirúrgico postnatal exitoso. *Rev Chil Obstet Ginecol.* 2012;77(4):306-9. <http://dx.doi.org/10.4067/S0717-75262012000400012>
2. Torres Cepeda D, Reyna Villasmil E, Delgado Delgado E, Colmenares Vega M, Perozo Romero J. Quiste ovárico fetal. Reporte de caso. *Clin Invest Gin Obst.* 2011;38(2):62-4. doi: 10.1016/j.gine.2009.10.003
3. Moreno PR, Savirón CR, Corona BC, Lerma PD, Corbacho GT. Diagnóstico prenatal de 10 quistes de ovario fetal: manejo posnatal. *Rev chil obstet ginecol.* 2013;78(1):19-25. <http://dx.doi.org/10.4067/S0717-75262013000100004>
4. Fernández Nuñez G, Hernández Guillama G, Inclán Llanes JM, Marcial Capote T. Diagnóstico Ultrasonográfico prenatal y seguimiento postnatal de quiste de ovario en neonatos. *Rev Cient Medic Habana.* 2014;20(3):441-6.
5. Álvarez-Medina G. Diagnóstico prenatal y manejo quirúrgico posnatal exitoso de quiste ovárico fetal. *Rev Cubana Obstet Ginecol [Internet].* 2018;44(2):[aprox. 0 p.]. Disponible en: <http://www.revginecobstetricia.sld.cu/index.php/gin/article/view/354>



6. Vijay CP, Shirin SJ, Yeshita VP, Herna AD. Role of laparoscopy in the management of neonatal ovarian cysts. *J Neonatal Surg.* 2014;3(2):16. PMID: PMC4420319
7. Sánchez P, Gámez F, León-Luis J, Carrillo JA, Martínez R. Quiste de ovario fetal: diagnóstico prenatal, evolución perinatal y tratamiento. Serie de casos y revisión de la bibliografía. *Ginecol Obstet Mex.* 2012;80(2):84-90.
8. Bagolan P, Giorlandino C, Nahom A, Bilancioni E, Trucchi A, Gatti C, et al. The management of fetal ovarian cysts. *J Pediatr Surg.* 2002;37(1):25-30. doi:10.1053/jpsu.2002.29421
9. Baden DN, de Beer SA, Heij HA. A newborn with an ovarian cyst. *J Matern Fetal Neonatal Med [Internet].* 2012;156(39). Disponible en: <http://pesquisa.bvsalud.org/portal/resource/es/mdl-23009820>
10. Dimitraki M, Koutlaki N, Nikas L, Madratzi T, Gourovanidis V, Kontomanolis E, et al. Fetal ovarian cysts. Our clinical experience over 16 cases and review of the literature. *J Matern Fetal Neonatal Med [Internet].* 2012;25(3): 222-5.