

CASO CLÍNICO

1. Servicio de Ginecología y Obstetricia, Hospital de Hellín, Albacete, España
 - a. Ginecólogo Adjunto
 - b. Jefe de Servicio

Financiación: recursos propios

Conflictos de interés: ninguno con el presente estudio

Recibido: 16 abril 2020

Aceptado: 27 mayo 2020

Publicación anticipada:

Correspondencia:

📍 Avenida Eleazar Huerta N 39, 02008, Albacete, España
☎ 0034 6974538420
✉ elimonzon@hotmail.com

Citar como: Monzón Castillo EP, Tejada Martínez G. Arteria subclavia derecha aberrante aislada. Reporte de un caso. Rev Peru Ginecol Obstet. 2020;66(3). DOI: <https://doi.org/10.31403/rpgov66i2266>

Arteria subclavia derecha aberrante aislada. Reporte de un caso

Isolated aberrant right subclavian artery. A case report

Eli Pedro Monzón Castillo^{1,a}, Gabriel Tejada Martínez^{1,b}

DOI: <https://doi.org/10.31403/rpgov.66i2266>

RESUMEN

La arteria subclavia derecha aberrante (ARSA) es la anomalía del arco aórtico más común. La probabilidad de hallar un ARSA durante un estudio ecográfico es de alrededor de 1%. En aquellos fetos con ARSA, la probabilidad de tener otros hallazgos cardiacos y/o extracardiacos o una anomalía cromosómica es elevada. La prevalencia de la relación del ARSA con el síndrome de Down es de aproximadamente 20%, por lo que este marcador puede contribuir al asesoramiento del síndrome de Down en el segundo trimestre y probablemente en el primer trimestre. La recomendación ante el hallazgo de ARSA es realizar un estudio detallado de la anatomía fetal en busca de otros marcadores de aneuploidías y realizar ecocardiografía fetal. La realización de estudios invasivos quedará limitado a aquellas situaciones en donde además del ARSA se encuentren otros marcadores u otras condiciones que aumenten el riesgo de síndrome de Down. Sin embargo, ante el hallazgo de ARSA aislado, el incremento en el riesgo es igual a cero, pudiendo considerarse una variante de la normalidad. **Palabras clave.** Arteria subclavia derecha aberrante (ARSA), Síndrome de Down.

ABSTRACT

An aberrant right subclavian artery (ARSA) is the most common branch abnormality of the aortic arch. It can be identified by ultrasound scan in 1% of cases. The probability of association with cardiac and/or extracardiac anomalies, as well as chromosomal abnormality, is high. Prevalence of ARSA with Down syndrome is approximately 20%, and this marker may contribute to counseling on Down syndrome during the second trimester and maybe in the first trimester. When ARSA is found, recommendations include a detailed study of the fetal anatomy for other markers of aneuploidy and to obtain a fetal echocardiogram. Invasive studies will be limited to those situations where, in addition to ARSA, other markers or other conditions that increase the risk of Down syndrome are found. However, the finding of an isolated ARSA increases the risk to zero and is considered a normal variant.

Key words: Aberrant right subclavian artery (ARSA), Down syndrome.

INTRODUCCIÓN

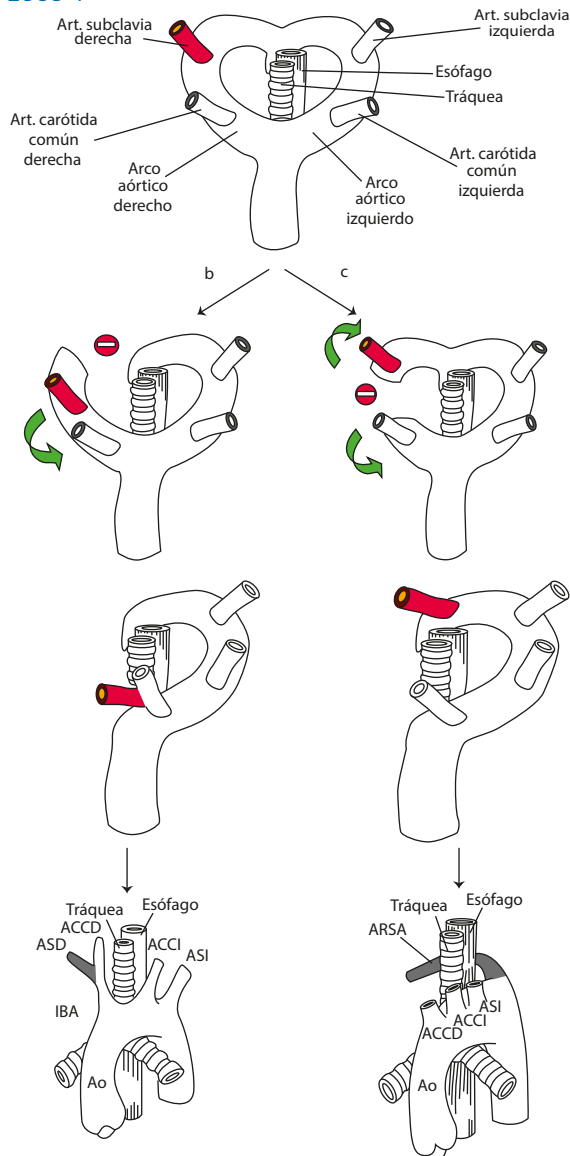
La arteria subclavia derecha aberrante (ARSA) es la anomalía del arco aórtico más frecuente, presente en aproximadamente 1,2% de los estudios posnatales y hasta en 2% en series prenatales. Esta variante anatómica ha cobrado especial importancia por su asociación con cardiopatías congénitas y por ser posible marcador de síndrome de Down⁽¹⁾, microdelección 22q11 (síndrome de Di George) y otros síndromes genéticos asociados con anomalías del arco aórtico^(2,3).

En condiciones normales, en la gestación temprana el arco aórtico pasa por un desarrollo complejo que normalmente resulta en la formación del arco aórtico izquierdo, del cual se originan tres ramas principales: la primera rama es el tronco braquiocefálico (TB) o arteria innominada, que se bifurca en la arteria subclavia derecha (ASD) y la arteria carótida común derecha (ACCD); la segunda rama es la arteria carótida común izquierda; y la tercera y última es la arteria subclavia izquierda⁽⁴⁾.

El desarrollo del arco aórtico es anormal en aproximadamente 1% a 2% de los fetos⁽²⁻⁴⁾. En ocasiones, la disrupción del arco aórtico doble se produce entre la ACCD y la ASD, impidiendo que estas dos arterias se unan, originando así un arco aórtico izquierdo con cuatro ramas en lugar de tres. La última rama es ahora la ASD que nace solitaria, no formando parte del TB,

a nivel de la aorta descendente, cerca de la unión con el ductus arterioso, si bien se ha descrito otras localizaciones. Este origen de la ASD es izquierdo y, por lo tanto, debe realizar un camino más largo y recto por detrás de la tráquea y el esófago para alcanzar su objetivo final, que es el brazo derecho^(2,4). A esta anomalía se la denomina arteria subclavia derecha aberrante o arteria subclavia derecha retroesofágica aberrante o arteria lusoria^(4,5). En la mayoría de los casos, el ductus arterioso persiste del lado izquierdo, originando un anillo vascular incompleto⁽⁴⁾. El ARSA, en 80% de los casos pasa detrás del esófago, en 15% entre el esófago y la tráquea, y al frente de la tráquea o del bronquio principal en 5% de los casos⁽⁶⁾(figura 1).

FIGURA 1. ESQUEMA EXTRAÍDO DE CHAOUI R Y COL. AM J OBSTET GYNECOL 2005⁽⁷⁾ Y CHAOUI R Y COL. ULTRASOUND OBSTET GYNECOL 2008⁽⁴⁾.



En general, el ARSA es un hallazgo benigno asintomático u oligosintomático. Sin embargo, la clínica habitual en los casos sintomáticos es secundaria a la compresión traqueal, del nervio laríngeo o el esófago, resultando en estridor, dificultad respiratoria, aspiraciones recurrentes por reflujo, tos o disfagia, en algunos casos^(2,3,5).

La arteria subclavia derecha normal tiene forma de 'S', con concavidad anterior en la porción proximal y concavidad posterior en la porción distal. Transcurre por delante de la tráquea y esófago y se dirige hacia el hombro derecho. En el caso de no identificar la arteria subclavia derecha, hay que descender al plano axial de los tres vasos y tráquea para evaluar la posibilidad de que exista una arteria subclavia derecha aberrante usando el Doppler color^(4,7) -y el Doppler pulsado en caso de dudas-, para confirmar el origen arterial o venoso del vaso estudiado, dando en el caso venoso la onda típica de vena^(2,8-10). También puede ser observada en plano longitudinal y coronal⁽⁸⁾. La demostración de los cuatro vasos saliendo del arco aórtico en el corte longitudinal es más fácil conseguirlo antes de las 22 semanas de gestación -que es cuando los vasos están más cerca el uno del otro- que en gestaciones tardías⁽¹⁰⁾. Asimismo, se puede decir que el corte coronal puede ser ayuda adicional para el diagnóstico de estas anomalías vasculares⁽¹¹⁾.

Utilizando correctamente la técnica de evaluación y conociendo los posibles errores diagnósticos, el éxito en la identificación de la arteria subclavia derecha normal y aberrante puede lograrse con una efectividad de 95% a 98% en el segundo trimestre^(1,2) y de 80% a 85% en el primer trimestre^(2,8). Estas cifras están directamente relacionadas con la experiencia del operador e indirectamente con el índice de masa corporal materno. En el primer trimestre, la visualización está también directamente relacionada con la edad gestacional.

CASO CLÍNICO

Paciente de 35 años que acude a nuestro hospital para control de su gestación. El peso antes del embarazo era 70 kg, talla 1,56 m, índice de masa corporal 28,8. Tenía ciclo menstrual regular, fecha de última menstruación segura. La concepción fue espontánea. No era fumadora ni consumía alcohol.



La analítica del primer trimestre fue normal, toxoplasmosis no inmune, VDRL negativo, VIH negativo, hepatitis C negativo, hepatitis B inmune, rubéola inmune, grupo sanguíneo A Rh +.

El cribado de síndrome de Down en el primer trimestre mostró riesgo bajo 1/7 732.

No había antecedentes personales médicos relevantes ni antecedentes familiares de cardiopatía congénita o muerte súbita.

Entre los antecedentes obstétricos, era G3P2, con dos partos eutócicos en 2015 y 2017 (los bebés pesaron 3 500 g y 4 000 g, respectivamente). Fecha de última menstruación 28/05/2019, con probable fecha de parto el 03/03/2020.

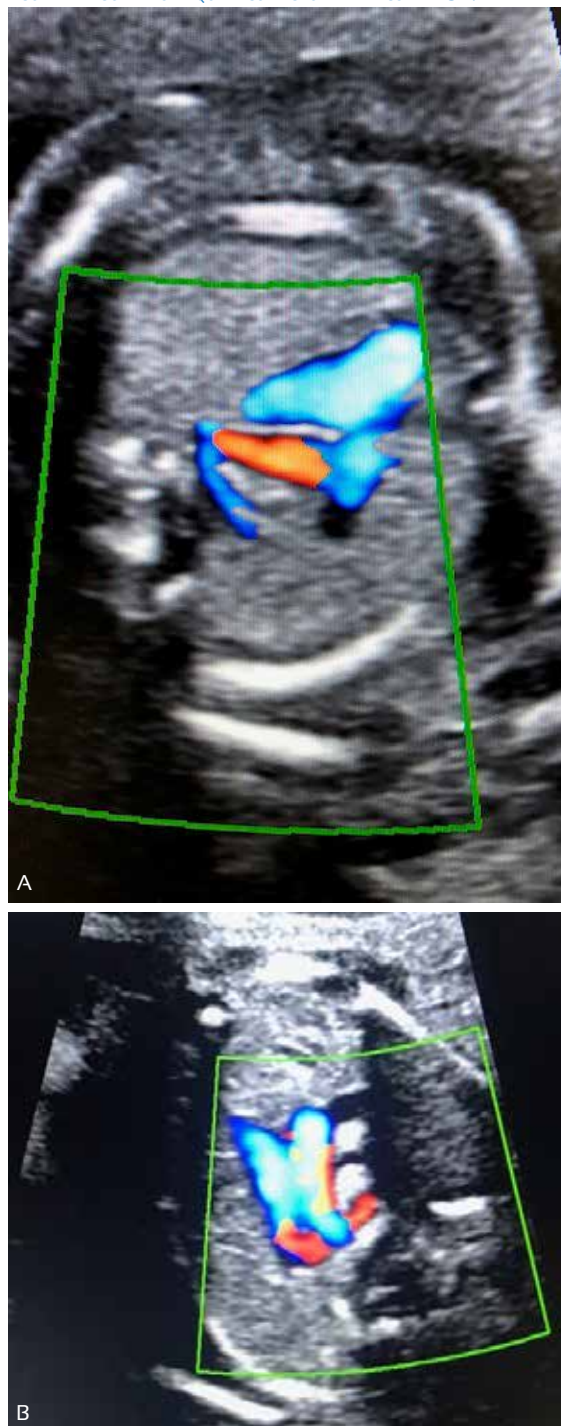
La gestación cursó con cuadro de hipertiroidismo gestacional transitorio. Fue vista por el endocrinólogo, no precisando tratamiento, con control 3 a 4 meses postparto.

Acudió a las 20 semanas de gestación para ecografía anatómica fetal, visualizándose a nivel del corte de tres vasos tráquea, un vaso retrotraqueal, con sospecha de arteria subclavia derecha aberrante. Se completó el estudio anatómico sin identificarse alguna otra alteración estructural cardíaca o extracardiaca. El sexo era masculino. Figura 2 A y B.

Fue derivada al hospital de referencia para confirmar el diagnóstico, con el informe de ecocardiografía fetal de *situs solitus*, levocardia, levoápex. Ordenación segmentaria normal. Volúmenes ventriculares balanceados, con flujos transvalvulares normales. Septo interventricular íntegro, foramen oval permeable. Arco aórtico izquierdo con subclavia derecha aberrante y con ductus arterioso izquierdo y anillo vascular incompleto. De manera que había una estructura vascular retrotraqueal y retroesofágica correspondiente a la arteria subclavia derecha aberrante. No se observó anomalías extracardiacas. Sexo masculino.

Se conversó con los padres sobre el hallazgo ecográfico y se explicó sobre la asociación de ARSA con síndrome de Down y la baja incidencia cuando esta es aislada, siendo igual a la de la población normal. Así mismo, sobre los síntomas y manejo del mismo, en caso que el recién nacido los presentase, ya que la gran mayoría

FIGURA 2 A y B. A NIVEL DE CORTE DE 3VT CON FUNCIÓN DOPPLER SE VISUALIZA VASO RETROTRAQUEAL CORRESPONDIENTE CON ARSA.



de los pacientes son asintomáticos. Se decidió y consensuó con los padres no proceder a prueba invasiva y control habitual de la gestación.

A las 24 semanas se realizó O'Sullivan, que fue normal. A las 28 semanas recibió la vacuna anti tos ferina (protocoliza-



da en el Sistema Nacional de Salud Español) La ecografía a las 33 semanas 1 día mostró feto en cefálico, crecimiento adecuado, líquido amniótico normal, movimientos fetales normales. Se realizó nueva ecocardiografía fetal, visualizándose ARSA; no se vio patología estructural asociada cardiaca ni extracardiaca. Doppler de la arteria umbilical con índice de pulsatilidad dentro de valores normales. Figura 3.

A las 36 semanas se realizó cultivo vaginal rectal, siendo negativo para *Streptococo agalactie*. Se derivó a monitoreo fetal a partir de las 39 semanas de gestación.

A las 40 semanas 6 días se decidió el ingreso de la paciente para finalización de la gestación. Se procedió a inducción con misofar 25 mcg. El día 10/03/2020, a las 13:50 horas, la gestante tuvo parto eutócico bajo anestesia epidural.

El recién nacido mostró Apgar 9/10 y pesó 3 470 g. Fue evaluado el 11/03/2020 por el servicio de cardiología pediátrica. A la exploración física se halló buen estado general, color normal, palpación precordial normal. Pulsos femorales presentes y simétricos. Auscultación cardiaca rítmica. Primer ruido normal, sin soplo, segundo ruido normal, diástole libre. Aparato pulmonar normal. Abdomen normal. Ecocardiografía con relaciones anatómicas normales. Drenaje venoso pulmonar y sistémico normal. Tabique interauricular íntegro. Válvulas AV y sigmoideas normales. Ventrículos de tamaño y función normal. Fracción de eyección 73,5%. No había obs-

trucción en los tractos de salida. Tronco y ramas pulmonares normales. Arco aórtico izquierdo con salida de un primer vaso amplio con bifurcación en dos, que impresionaron como de ambas carótidas, derecha e izquierda, seguido de otro vaso de diámetro normal, correspondiente a subclavia izquierda; y, por último, otro vaso que correspondía con subclavia derecha aberrante, cuyo trayecto no se pudo seguir. No se observó ductus. Pulsatilidad normal en la aorta abdominal. Diagnóstico: Arteria subclavia derecha aberrante. No se asocia a malformaciones cardiacas.

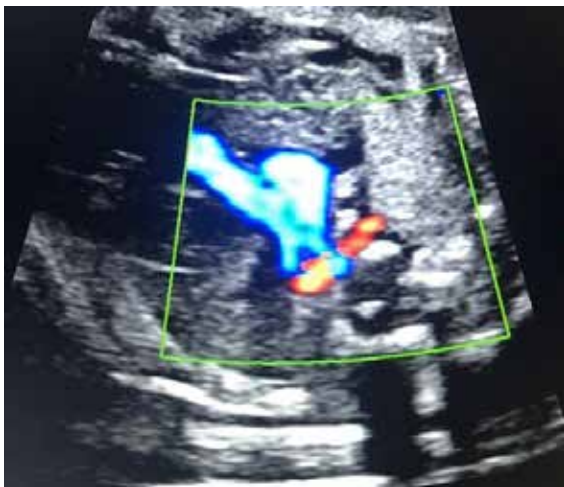Se citó para control en un mes, pero ante la pandemia de COVID-19 en España, se realizó telefónicamente a los 19 días de vida, no reportando la madre alteraciones llamativas y citándola para control en julio 2020 por el servicio de pediatría, que sería físicamente o por vía telefónica, dependiendo del estado de alarma.

DISCUSIÓN

La valoración de la arteria subclavia derecha forma parte del estudio ecocardiográfico de rutina en la mayoría de los centros de referencia y es actualmente considerado un marcador de cardiopatías congénitas y de síndrome de Down⁽¹⁾. Además, el hallazgo de una arteria subclavia derecha aberrante debe estar seguida de un exhaustivo estudio de la morfología fetal y cardiaca para descartar otras anomalías, dado que en ARSA aislado no parece justificable un estudio invasivo de rutina para descartar un síndrome de Down, dada la prevalencia en la población general^(2,8). Esto es respaldado por la conclusión de un metaanálisis reciente que confirma que el ARSA aislado actúa como una variante de la normalidad⁽⁹⁾.

La anomalía más frecuente del arco aórtico es el ARSA; la incidencia en la población general y en estudio post *mortem* ha sido calculado en aproximadamente 0,4% a 2%. En el estudio prospectivo de Rembouskos y col., ARSA fue observado en 89 de 6 605 fetos con cariotipo normal. Gut y col. investigaron el curso de la arteria subclavia derecha en 4 125 gestaciones de riesgo bajo, entre las 17 y 33 semanas de gestación. Se encontró ARSA en dicho estudio en 17 de 4 120 (0,4%)^(3,12). El promedio de la prevalencia de ARSA en la población normal es 1%⁽¹³⁾.

FIGURA 3. ECOCARDIOGRAFÍA A LAS 33 SEMANAS 1 DÍA; SE VISUALIZA ARSA.





La presencia de una arteria subclavia derecha aberrante supone un riesgo mayor de 20% de tener otra anomalía. Dentro de las anomalías asociadas, las alteraciones cromosómicas son las más frecuentes, principalmente la trisomía 21^(2,3,7,9,10,13).

La identificación de ARSA en fetos con síndrome de Down fue descrita por primera vez por Chaoui y col., en el 2005^(12,13).

Estudios prenatales reportan la prevalencia del ARSA en 6,8% a 37,5% de fetos con síndrome de Down en el segundo y tercer trimestre^(7,8,12,13), y hasta en 18,2% de fetos con trisomía 18⁽⁶⁾. Paladini y col., con la serie más grande de pacientes con síndrome de Down, publica una frecuencia de 25,5%⁽²⁾.

Según publicaciones recientes, el riesgo para trisomía 21 aumenta fundamentalmente cuando el hallazgo de ARSA se encuentra asociado a otros marcadores de trisomía 21. Cuando el ARSA se presenta como único marcador de esta anomalía cromosómica, el riesgo no aumenta^(1,6). Por lo tanto, el ARSA aislado podría servir como un marcador débil para síndrome de Down en vez de una indicación rutinaria de prueba fetal invasiva^(13,14). En nuestro caso, se conversó con los padres y se explicó sobre los hallazgos ecográficos, no procediéndose a prueba invasiva y se consensuó control habitual de la gestación.

Aunque no se ha comprobado la asociación entre ARSA aislada y la microdelección del cromosoma 22q11, su detección en cardiopatías conotruncuales es el marcador más importante de esta alteración genética, por lo que se recomienda su estudio^(2,8). Así que, ofrecer un procedimiento invasivo para excluir la microdelección 22q11, está en debate. Zidere y col. no lo recomiendan, a menos que esté presente una malformación extracardiaca⁽¹³⁾.

Las anomalías estructurales más frecuentes que coexisten con ARSA son las anomalías cardíacas (5,4% a 23,5%)⁽¹²⁾. La cardiopatía asociada conocida más frecuente es la tetralogía de Fallot, que fue comentado por Blalock en 1948⁽³⁾. La correlación entre ARSA y cardiopatía congénita fue comunicada por Zapata y col, con un estudio posnatal que incluyó 11 000 especímenes. Encontraron que la incidencia de ARSA era 2,9% en pacientes con cardiopatía congénita y 0,1% en

pacientes con corazón normal, sugiriendo una relación entre ARSA y cardiopatía congénita⁽¹²⁾. La relación de ARSA con anomalías extracardiacas ha sido encontrada en aproximadamente 5% a 26,7%⁽¹²⁾.

Se concluye que es posible la evaluación de la arteria subclavia derecha en el primer y segundo trimestre de la gestación, con posibilidades de éxito en su visualización del 80% y 90%, respectivamente. Las opciones de lograr una buena visualización dependen de la experiencia del operador, la edad gestacional y el índice de masa corporal materno.

Por lo cual, la recomendación ante el hallazgo de una arteria subclavia derecha aberrante es realizar un estudio detallado de la anatomía fetal en busca de otros marcadores de aneuploidías y practicar una ecocardiografía fetal. La realización de estudios invasivos quedará limitado a aquellas situaciones en donde, además de la arteria subclavia derecha aberrante, se encuentren otros marcadores u otras condiciones que aumenten el riesgo del síndrome de Down.

REFERENCIAS BIBLIOGRÁFICAS

1. Touzet GB, Marques Y, Santa Cruz L, Clavelli WA. Diagnóstico prenatal y prevalencia de arteria subclavia derecha aberrante (ARSA) en la evaluación ecográfica morfológica del segundo trimestre. *Rev Arg de Ultrasonido*. 2017;16(1):28-33.
2. Bravo Arribas C, Gámez Alderete F, Pérez R, Ortiz Quintana L, De León Luis J. Diagnóstico de arteria subclavia aberrante prenatal aislada. *Ginecol Obstet Mex*. 2012;80(6):425-9.
3. Mijangos Vázquez R, Patiño Bahena E, Martínez García A, Herrera J, Calderón Colmenero J, Buendía Hernández A, et al. Arteria subclavia derecha aberrante en niños examinados en el Instituto Nacional de Cardiología Ignacio Chávez (1992-2002). *Arch Cardiol Mex*. 2014;84(3):155-61. doi:10.1016/j.acmx.2013.10.010
4. Chaoui R, Rake A, Heling K. Aortic arch with four vessels: aberrant right subclavian artery. *Ultrasound Obstet Gynecol*. 2008;31(1):115-7. doi:10.1002/uog.5240
5. Barriga A, Méndez G. Arteria subclavia derecha retroesofágica: reporte de caso. *Int. J. Morphol*. 2019;37(3):821-4.
6. Kizilkale O, Torun CY, Yesiladali M, Cenksoy P, Yidirim G, Api O. Importance in prenatal diagnosis of the detection of isolated aberrant right subclavian artery. *Perinatal J*. 2014;22(1):61-3. doi:10.2399/prn.14.0221011
7. Chaoui R, Thiel G, Heling KS. Prevalence of an aberrant right subclavian artery (ARSA) in normal fetuses: a new soft marker for trisomy 21 risk assessment. *Ultrasound Obstet Gynecol*. 2005;26(4):356-356. doi:10.1002/uog.2167
8. De León Luis J, Gámez F, Bravo C, Tenías JM, Arias A, Pérez R, et al. Second trimester fetal aberrant right subclavian



- artery: original study, systematic review and meta analysis of performance in detection of Down syndrome. *Ultrasound Obstet Gynecol.* 2014;44(1):147-53. doi:10.1002/uog.13336
9. Ranzini AC, Hyman F, Jamaer E, Van Mieghem T. Aberrant right subclavian artery. Correlation between fetal and neonatal abnormalities and abnormal genetic screening or testing. *J Ultrasound Med.* 2017;36(4):785-90. doi:10.7863/ultra.16.05028
 10. Pavlova E, Atanassova D, Markov D. Isolated aberrant right subclavian artery in third trimester: a case report. *Ultrasound Obstet Gynecol.* 2013;42(1):121-121. doi:10.1002/uog.12941
 11. Savirón Cornudella R, Lerma Puertas D, Corona Bellostas C, Cotaina Gracia L, Jiménez Montañez L, De León Luis J. Assessment of subclavian arteries: Usefulness of coronal view in prenatal ultrasound diagnosis. *J Integr Cardiol.* 2017;3(5):1-2. doi:10.15761/JIC.1000227
 12. Song MJ, Han BH, Kim YH, Yoon SY, Lee YM, Jeon HS. Prenatal diagnosis of aberrant right subclavian artery in an unselected population. *Ultrasonography.* 2017;36(3):278-83. doi:10.14366/usg.16046
 13. Zalei Y, Achiron R, Yagel S, Kivilevitch Z. Fetal aberrant right subclavian artery in normal and Down syndrome fetuses. *Ultrasound Obstet Gynecol.* 2008;31(1):25-9. doi:10.1002/uog.5230
 14. Sagi-Dain L, Singer A, Josefsberg S, Peleg A, Lev D, Nasser Samra N, et al. Microarray analysis has no additional value in fetal aberrant right subclavian artery: description of 268 pregnancies and systematic literature review. *Ultrasound Obstet Gynecol.* 2019 Jun;53(6):810-5. doi: 10.1002/uog.20208