

# CASO CLÍNICO

## CASE REPORT

1. Clínica Centenario Peruano Japonesa  
Lima-Perú
2. Facultad de Medicina UNMSM
  - a Médico
  - b Profesor
  - c Obstetra Mg. Políticas y Planificación  
en Salud

Fuente de financiamiento: Autofinanciado

Conflicto de intereses: No presenta conflicto de intereses.

Recibido: 12 enero 2018

Aceptado: 16 febrero 2018

### Correspondencia:

Rolando Vásquez Alva

📍 Jr. Domingo Cueto 371 Dpto 203, Lince,  
Lima 14, Perú

☎ 999952704

✉ rolanova@hotmail.com

Citar como: Vásquez Alva R, Biminchumo Sagástegui CE, Somocurcio Peralta J, Zamora Gonzales P, Nazario García J, Silva Meza CN, Zamora Chávez SC. Tumor abdominopélvico por actinomicosis en gestante. Rev Peru Gineol Obstet. 2018;64(2):253-257. DOI: <https://doi.org/10.31403/rpgo.v64i2086>

# Tumor abdominopélvico por actinomicosis en gestante

## Abdominopelvic tumor due to actinomyces in a pregnant woman

Rolando Vásquez Alva<sup>1,2,a,b</sup>, Clariza Edith Biminchumo Sagástegui<sup>1,a</sup>, Jose Somocurcio Peralta<sup>1,2,a,b</sup>, Pedro Zamora Gonzales<sup>1,2,a,b</sup>, Juan Nazario García<sup>1,a</sup>, Claudia Noelia Silva Meza<sup>1,a</sup>, Sara C. Zamora Chávez<sup>c</sup>

DOI: <https://doi.org/10.31403/rpgo.v64i2086>

### RESUMEN

La actinomicosis es una infección poco frecuente causada por el *Actinomyces spp*, germen grampositivo, de naturaleza saprofita, ubicado en la boca, tracto genital y el tracto digestivo inferior. Su diagnóstico resulta difícil por la poca frecuencia y clínica muy variable. Se presenta el caso de una mujer de 28 años, de 34½ semanas de gestación, con masa pélvica y abdominal hipogástrica acompañada de dolor abdominal. Un día antes de su ingreso, se intensificó el dolor en fosa ilíaca derecha tipo contracción. Sometida a cesárea se obtuvo producto a término; de inmediato se realizó histerectomía y resección de tumor de pared abdominal más resección en bloque de la cúpula vesical más apendicectomía. La anatomía patológica informó actinomicosis. Se incide en la forma de presentación, en una paciente gestante con producto pretérmino y vivo, así como los signos y síntomas que ayudan a considerar este diagnóstico.

**Palabras clave.** Actinomicosis; Gestación; Dolor abdominal

### ABSTRACT

Actinomyces is a rare infection caused by *Actinomyces spp*, a gram-positive germ of saprophytic nature, located in the mouth, genital tract and lower gastrointestinal tract. Its diagnosis is difficult because of its low frequency and variable clinical presentation. We report the case of a 28-year-old female, 34½ weeks pregnant, who presented a pelvic and hypogastric mass accompanied by abdominal pain. One day before admission, the contraction-like pain in the right iliac fossa intensified. The patient underwent a cesarean section and a full-term product was obtained. This surgery was followed by hysterectomy and resection of an abdominal wall tumor as well as *en bloc* resection of the vesical dome plus appendectomy. The pathology report informed actinomyces. We focus on the presentation in a pregnant woman with a preterm and live product, as well as the signs and symptoms that help consider this diagnosis.

**Keywords:** Leiomyosarcoma, Pregnancy, Leiomyoma.



## INTRODUCCIÓN

La actinomicosis es una enfermedad infecciosa crónica infrecuente. La incidencia ha disminuido quizá por el uso indiscriminado de antibióticos y la mejor higiene bucodental. Causada por *Actinomyces* spp., un germen grampositivo saprofito de la boca, criptas amigdalinas, colon y vagina, siendo su localización más frecuente en la región cervicofacial, torácica y abdominal<sup>(1)</sup>.

En la mayoría de los casos, el diagnóstico se realiza en el postoperatorio debido a su presentación clínica inusual. La actinomicosis abdominal puede imitar el cáncer, enfermedad inflamatoria del intestino o diverticulitis. Se ha reportado retraso en el diagnóstico que conduce a un manejo inadecuado y procedimientos innecesarios<sup>(2)</sup>.

La actinomicosis ha sido llamada 'la gran imitadora' por su presentación clínica. El tratamiento considera fundamentalmente a la penicilina e individualmente se prefiere cirugía según los casos. Las infecciones por *Actinomyces* en el embarazo son raras pero, si ocurren, se han relacionado principalmente con partos prematuros<sup>(3)</sup>.

Se presenta el caso de una paciente mujer de 28 años con actinomicosis abdominopélvica que se desarrolló durante su gestación.

## CASO CLÍNICO

Paciente mujer de 28 años de ocupación química-farmacéutica, natural de Huamanga y procedente de El Agustino, Lima. Era secundigesta de 34½ semanas y refirió que 4 meses antes del ingreso percibió una masa a nivel pélvico acompañada de dolor tipo contracción de moderada intensidad. Un mes antes le habían diagnosticado várices vulvares que le causaban dolor de moderada intensidad al sentarse, con dificultad para caminar. Tres días antes de su ingreso se describe en ecografía obstétrica una tumoración sólida pélvica y a descartar mioma. Acudió a atención médica por dolor abdominal incrementado en los últimos días, mayor un día antes del ingreso, tipo contracción, cada 10 minutos, siendo hospitalizada. Negaba antecedentes quirúrgicos, uso de dispositivos intrauterinos, pérdida de líquido amniótico o de tapón mucoso. Percibía movimientos fetales.

Al examen físico, la presión arterial fue 110/70 mmHg, frecuencia cardíaca 98 x min, frecuencia respiratoria 18 x min, temperatura 36,5°C y saturación de O<sub>2</sub> 98%; peso 59 kilos, talla 1,58 m, orientada, leve palidez de piel. El abdomen estaba ocupado por útero grávido, altura uterina 29 cm, 130 latidos fetales por minuto, movimientos fetales presentes. Había presencia de masa a nivel de flanco derecho y fosa ilíaca derecha de tamaño aproximado de 15 cm. Tacto vaginal con dilatación del cérvix de 3 cm. Membranas íntegras. Altura de presentación -3. Treinta minutos después había borramiento del cérvix 90% y se la catalogó como en trabajo de parto, presentación alta y distocia de partes blandas. Se realizó cesárea segmentaria transversal primaria seguida de histerectomía, con producto de sexo femenino a término de 2 380 gramos, talla 47 cm y Ápgar 3 al primer minuto y 8 a los 5 minutos. El perímetro cefálico midió 30 centímetros y el torácico 30 centímetros. Fue catalogada como recién nacida pretérmino de 35 semanas, peso bajo, depresión y anemia. Se la ingresó a UCI neonatal. La ecografía transfontanelar reveló estudio encefálico normal. Desarrolló ictericia al tercer día con bilirrubina total que alcanzó a 11,5 mg/dL, bilirrubina indirecta 10,4 mg/dL. Salió de alta al 7° día de vida sin signos de infección. Controlada a los 5 meses, fue catalogada como niña sana.

Retornando a la intervención quirúrgica en la madre, presentaba tumoración de pared abdominal que infiltraba vejiga (cara anterior, cúpula y cara posterior), uréter izquierdo y apéndice cecal, por lo que cirugía general prosiguió con la intervención, encontrando tumor de pared abdominal de bordes no precisables, duro, que infiltraba la cara anterior de todo el útero sobre todo el segmento (istmo), cara anterior de cúpula y cara posterior de vejiga, apéndice cecal y uréter izquierdo, de tamaño aproximado de 20 x 30 x 25 cm. Se realizó resección del tumor de pared abdominal más resección en bloque con la cúpula vesical y apendicectomía.

La anatomía patológica informó la muestra como tumor de pared abdominal adherido al apéndice, que comprometía el tejido fibromuscular y adiposo con severo componente inflamatorio crónico, linfoplasmocitario y agudo licuefactivo, con numerosos microabscesos confluentes, trayectos fistulosos y tejido de granulación con áreas focales de hemorragia. Abarcaba



pared muscular y tejido adiposo, pared apendicular y ovario. Presencia de colonias bacterianas cuyo aspecto microscópico fue compatible con *Actinomyces* spp. Borde quirúrgico comprometido con proceso inflamatorio agudo abscedado y colonias bacterianas.

Con relación a la placenta y anexos, el tejido placentario era del tercer trimestre con degeneración hialina de las vellosidades coriales y numerosas calcificaciones, con hiperplasia arteriolar concéntrica. Existía coriamnionitis aguda leve focal. Cordón sin alteraciones.

La muestra de útero evidenció endocervicitis crónica con cambios de tipo predecidual del estroma. El endometrio mostraba dilatación y congestión vascular, hemorragia superficial endometrial y cambios de tipo predecidual del estroma. Había coágulos parcialmente organizados aislados adheridos a la superficie endometrial. Se observaba miometritis aguda abscedada en cara anterior, con microabscesos y fistulización. Colonias bacterianas sugestivas de *actinomyces* (figuras 1, 2 y 3).

Luego del tratamiento antibiótico, la púerpera fue dada de alta, presentando un mes después absceso de la pared pélvica que fue tratado con penicilina G sódica 24 millones U por día por 22 días y luego penicilina V oral por 6 meses.

## DISCUSIÓN

La forma de presentación crónica del presente caso y el momento del diagnóstico es característico de un cuadro de actinomicosis. Ello no implica

FIGURA 1. IMAGEN PANORÁMICA DE CORTE HISTOLÓGICO DE PARED UTERINA MUESTRA INTENSO COMPONENTE INFLAMATORIO QUE SE DISPONE EN TRAYECTO FISTULOSO (H.E. 10X).




FIGURA 2 ESTUDIO HISTOLÓGICO DE PARED UTERINA MUESTRA COMPONENTE INFLAMATORIO AGUDO Y ABUNDANTES COLONIAS BACTERIANAS DE ASPECTO FIBRILAR Y DE CONTORNOS BASOFÍLICOS (H.E. 40X).

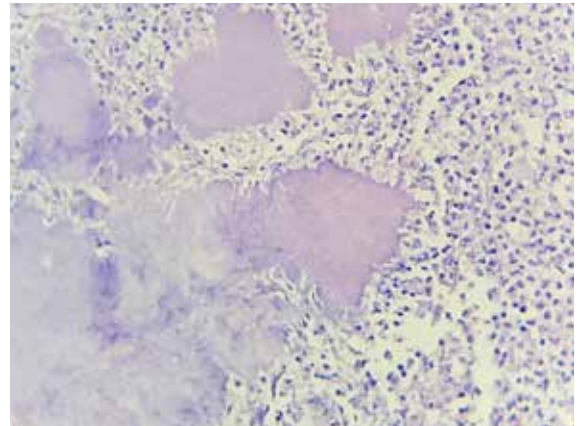
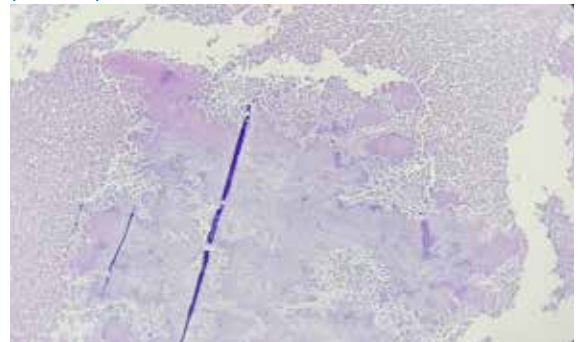


FIGURA 3. CORTE HISTOLÓGICO DE LESIÓN DE CUERPO UTERINO MUESTRA ABUNDANTE MATERIAL NECRÓTICO DE TIPO LICUEFACTIVO CON GRANDES COLONIAS BACTERIANAS FILAMENTOSAS DE CONTORNOS DEFINIDOS (H.E. 10X).



que se considere en primer lugar este diagnóstico, pues la actinomicosis es una infección bacteriana poco activa, infrecuente, de avance lento. Producida por bacterias filamentosas ramificadas grampositivas anaerobias o microaerófilas del género *Actinomyces*, son habituales colonizadores como saprofitos de boca, colon y vagina. El *Actinomyces* más común es el *israelii*. Casi todas las infecciones actinomicóticas son polimicrobianas<sup>(1)</sup>.

Más frecuente en varones y en la edad media de la vida, suele iniciar en forma de tumoración que puede abscedarse, emitiendo los característicos gránulos azurófilos; es seudotumoral y generalmente determina acto quirúrgico por ser la 'gran imitadora', lo que hace plantear diagnósticos muy diversos<sup>(4,5)</sup>.

La localización cervicofacial es la más común (60%), torácica (15%), abdominal (20%). La forma abdominal se presenta con dolor en cuadrante inferior derecho, fiebre, signos de infección, pérdida de peso y formación de masas abdominales irregulares<sup>(6,7)</sup>.



Si bien es cierto la paciente negó el uso de dispositivos intrauterinos, la actinomicosis abdominal o abdominopélvica se relaciona con la utilización del DIU durante más tiempo del indicado, a veces muchos años<sup>(8,9)</sup>.

El *Actinomyces* es un germen oportunista, desarrollándose después de ocurrido un traumatismo, en víscera hueca perforada, neoplasias o cirugía tipo apendicectomía. Ninguno de estos hechos ocurrió en la paciente.

En la actinomicosis abdominal, desde el momento de la infección inicial hasta el diagnóstico pueden pasar meses y aún años, afectándose varios órganos como el estómago, hígado, vesícula, páncreas, intestino delgado, pelvis, pared abdominal, tracto urinario, siendo más frecuente el compromiso del apéndice y el colón. Puede simular un tumor maligno, diagnóstico que se planteó aun en el presente caso en el postoperatorio. En el aparato urinario, se comprometió la vejiga y el uréter lo que obligó a la resección de la cúpula vesical<sup>(1,10,11)</sup>.

En el compromiso pélvico se puede llegar a encontrar hasta una pelvis congelada que simula un tumor maligno o endometriosis severa<sup>(1)</sup>.

Para el diagnóstico en la región abdominal, las imágenes radiológicas contrastadas no son específicas y presentan hallazgos similares a los encontrados en la enfermedad de Crohn, tuberculosis o tumor ulcerado<sup>(10)</sup>.

La TAC y la resonancia son la mejor técnica para valorar la presencia y la extensión de las lesiones abdominales. La primera técnica se dificulta ante la presencia de gestación. La tomografía<sup>(10)</sup> describe masas de densidad heterogénea, sólidas en la periferia por el tejido de granulación y la fibrosis y quísticas en el interior por la necrosis supurativa central. Con el tiempo son más sólidas por el mayor componente fibrótico. Son lesiones muy infiltrativas, con tendencia a traspasar las barreras anatómicas. Puede existir captación de contraste denso y no homogéneo de la pared y de los componentes sólidos de la masa. Puede existir adenopatía aislada de pequeño tamaño. Ante esos hallazgos es recomendable tener en cuenta el diagnóstico de actinomicosis, pues se puede incidir en un diagnóstico etiológico y eventualmente iniciar antibioticoterapia que re-

duce y aun evita medidas quirúrgicas que pueden llegar a ser mutilantes. En la paciente gestante este examen no se realizó<sup>(4,10,12)</sup>.

Para el diagnóstico se emplea material de aspiración y de biopsia guiada. Se identifican microscópicamente 'gránulos de azufre' o azurófilos dentro del pus o los tejidos, que da un diagnóstico definitivo. Los gránulos a veces se observan a simple vista, aspecto que no se presentó en la paciente. Los cultivos son de difícil obtención, con solo 50% de resultados positivos. Las pruebas de inmunofluorescencia son útiles pero no de uso cotidiano<sup>(13)</sup>.

Frecuentemente, es el patólogo quien en primer lugar informa del hallazgo de actinomicosis luego de una intervención quirúrgica. Wong<sup>(4)</sup> señala que la demostración de organismos filamentosos gram positivos y de gránulos de azufre en el examen histológico apoyan mucho el diagnóstico de actinomicosis. Los gránulos de azufre son colonias de organismos que aparecen como masas ovales o redondas basófilas con una 'clava' terminal eosinofílica cuando se tiñe con hematoxilina-eosina.

Por eso mismo es necesario considerar la actinomicosis y evitar así comorbilidades como una cirugía innecesaria. Sin embargo, tanto la forma de presentación del caso, el tipo de dolor y la indicación quirúrgica de cesárea en una clínica de parto inminente hizo más complicado un diagnóstico oportuno una vez ingresada al centro.

El tratamiento de la actinomicosis estándar es de 2 a 6 semanas de penicilina G sódica intravenosa, seguido de 6 a 12 meses de penicilina V oral. A pesar del retraso habitual en la realización del diagnóstico y consecuentemente en el inicio de la terapia, el resultado es excelente, con una tasa de mortalidad de 7,6%<sup>(4)</sup>.

Los antibióticos son la piedra angular del tratamiento para la actinomicosis, y en algunos casos puede ser necesaria la resección quirúrgica de tejido, especialmente si hay tejido necrótico extenso, zonas sinusales, fístulas o si los abscesos o empiemas grandes no pueden ser drenados por aspiración percutánea. La necesidad de cirugía debe ser evaluada individualmente o ser una opción para pacientes que no responden al tratamiento médico<sup>(10,14)</sup>.



Una particularidad del presente caso fue que cursó con una gestación; la historia clínica no informó sobre complicaciones en los controles obstétricos.

En una reciente revisión de la literatura<sup>(3)</sup> se identificó 17 casos de actinomicosis en la gestación, diez de los cuales resultaron en parto pretérmino, tal como en el presente caso, siendo que la mayor parte de las madres no requirieron luego del alta tratamiento antibiótico a largo plazo, contrariamente a lo del caso descrito.

Diez casos se complicaron con corioamnionitis y parto pretérmino. En 12 de los casos se identificó un foco que condujo a la infección, como cerclaje cervical, abscesos dentales, apendicitis, actinomicosis renal y absceso ovárico. El presente caso, con un producto pretérmino de 35 semanas, peso bajo y depresión al nacer y anemia cursó luego sin aparente complicación, siendo observada a los meses como niña sana.

En conclusión, la actinomicosis en gestante es una presentación poco frecuente, con clínica poco clara, lo que asimismo constituye un indicio para plantear el diagnóstico, estableciendo de esa manera el tratamiento adecuado con oportunidad y evitando así morbimortalidad en la madre y el producto.

## REFERENCIAS BIBLIOGRÁFICAS

- Russo Th. En: Longo DL, Kasper DL, Jameson JL, Fauci AS, Hauser SL, Loscalzo J. editores. Harrison Principios de Medicina Interna 18. McGraw-Hill Interamericana editores. Cap 163. Actinomicosis. 2012:1326-30.
- Ortiz A, Fernández Martínez AI, Esteban J, Fernández Roblas R. Actinomicosis. *Medicine*. 2006;9(56):3646-52. doi: 10.1016/S0211-3449(06)74235-7.
- Estrada SM, Magann EF, Napolitano PG. Actinomyces in pregnancy: a review of the literature. *Obstet Gynecol Survey*. April 2017;72(4):242-7. doi: 10.1097/OGX.0000000000000423.
- Wong VK, Turmezei TD, Weston VC. Actinomyces. *BMJ*. 2011;343:d6099 doi: 10.1136/bmj.d6099.
- Merchán J, Gómez H. Actinomicosis abdominal y pélvica: reto diagnóstico y quirúrgico para el cirujano general. *Revista Colombiana de Cirugía* [Internet]. 2010;25(1):56-60. Obtenido de: <http://www.redalyc.org/articulo.oa?id=355534493002>.
- Olvera-Reynada A, Calzada-Ramos M, Espinoza-Guerrero X, Molotla-Xolalpa C, Cervantes-Miramontes Pdj. Actinomicosis abdominal. Presentación de tres casos. *Cirugía y Cirujanos* [Internet]. 2005;73(1):47-50. Disponible en: <http://www.redalyc.org/articulo.oa?id=66273110>.
- Ridha A, Oguejiofor N, Al-Abayechi S, Njoku E. Intra-abdominal actinomycosis mimicking malignant abdominal disease. *Case Reports in Infectious Diseases*. 2017;2017:1972023. doi: 10.1155/2017/1972023.
- Daniels P, Correa E, Goity C. Actinomicosis pelviana: caso clínico. *Rev chil obstet ginecol* [Internet]. 2013 [citado 2017 Abr 14];78(1):48-50. Disponible en: [http://www.scielo.cl/scielo.php?script=sci\\_arttext&pid=S0717-75262013000100008&lng=es](http://www.scielo.cl/scielo.php?script=sci_arttext&pid=S0717-75262013000100008&lng=es). <http://dx.doi.org/10.4067/S0717-75262013000100008>.
- Madrid F, Díaz S, Mucientes F, Klaassen R. Actinomicosis ginecológica. *Rev chil obstet ginecol*. [Internet]. 2003 [citado 2017 Abr 15];68(1):21-7. Disponible en: [http://www.scielo.cl/scielo.php?script=sci\\_arttext&pid=S0717-75262003000100005&lng=es](http://www.scielo.cl/scielo.php?script=sci_arttext&pid=S0717-75262003000100005&lng=es). <http://dx.doi.org/10.4067/S0717-75262003000100005>.
- Valour F, Senechal A, Dupieux C, Karsenty J, Lustig S, Breton P, Gleizal A, Boussel L, Laurent F, Braun E, Chidiac C, Ader F, Ferry T. Actinomycosis: etiology, clinical features, diagnosis, treatment, and management. *Infect Drug Resistance*. 2014;7:183-97. <http://doi.org/10.2147/IDR.S39601>.
- Redondo K, Redondo C, Miranda A, Barrios R, Bertel D, Gómez A. Actinomicosis abdominal que simula neoplasia tumoral maligna del colon. *Rev Colomb Cirugía* [Internet]. 2016;31(3):219-24. Obtenido de: <http://www.redalyc.org/articulo.oa?id=355547646009>.
- García García JC, Núñez Fernández MJ, Cerqueiro González JM, García Martín C, Rodríguez García JC, Anibarro García L y col. Actinomicosis primaria de la pared abdominal: Descripción de dos casos y revisión de la literatura. *An Med Interna (Madrid)*. [Internet]. 2001 Feb [citado 2017 May 12];18(2):36-9. Disponible en: [http://scielo.isciii.es/scielo.php?script=sci\\_arttext&pid=S0212-71992001000200006&lng=es](http://scielo.isciii.es/scielo.php?script=sci_arttext&pid=S0212-71992001000200006&lng=es).
- Jeffery-Smith A, Nic-Fhogartaigh C, Millar M. Is the presence of Actinomyces spp. in blood culture always significant? *J Clin Microbiol*. 2016;54:1137-9. doi:10.1128/JCM.03074-15.
- Sudhakar SS, Ross JJ. Short-term treatment of actinomicosis: Two cases and a review. *Clin Infect Dis*. 2004;38(3):444-7. doi: 10.1086/381099.