

CASO CLÍNICO

CASE REPORT

1. Instituto de Patología, Universidad Nacional Mayor de San Marcos, Lima, Perú
2. Médico del Hospital "Carlos Lanfranco La Hoz", Lima, Perú

Las autoras declaran que no existe ningún conflicto de intereses relacionado con el artículo.

Fuente de financiamiento: Autofinanciado.

Recibido: 2 agosto 2017

Aceptado: 4 setiembre 2017

Correspondencia:

Dra. Nery Romero Rojas

📍 Octavio Paz N° 193 Lima 34

✉ neryromero Rojas@gmail.com

Citar como: Romero Rojas N, Vícuña M. Coriocarcinoma primario de trompa uterina: reporte de dos casos. Rev Peru Ginecol Obstet. 2017;63(4):641-645

Coriocarcinoma primario de trompa uterina: reporte de dos casos

Primary choriocarcinoma of Fallopian tube. Report of two cases

Nery Romero Rojas^{1,2}, Milagros Vícuña²

RESUMEN

Introducción. El coriocarcinoma primario extrauterino es raro y se presenta generalmente en el cuello uterino. El coriocarcinoma primario de trompa uterina es mucho más raro aun y el cuadro clínico y la macroscopia semejan a un embarazo ectópico; de allí que su diagnóstico sea eminentemente histológico. Se presenta dos casos de coriocarcinoma primarios de trompa uterina **Casos clínicos.** El primer caso se trató de una nuligesta de 27 años de edad quien presentó dolor pélvico progresivo de 30 horas y sangrado vaginal de 20 días. El segundo caso fue una mujer de 34 años de edad G3 P3003, que acudió a emergencia por dolor pélvico progresivo de 3 días y sangrado vaginal escaso de 2 semanas. Ambas pacientes tuvieron palidez marcada y β hCG positivo. La hemoglobina fue 7,4 g en la primera paciente y el hematocrito 28 en la segunda paciente. En la ecografía se encontró en ambas una masa en anexo derecho, líquido en cavidad peritoneal, útero normal y fueron diagnosticadas como embarazo ectópico tubárico. A la laparotomía las trompas uterinas derechas estaban aumentadas de tamaño. La patología reveló coriocarcinoma con difusa positividad a la β hCG y Ki67 de índice alto. Ambas pacientes recibieron quimioterapia. **Discusión.** Además de su extremada rareza, llama la atención que en uno de los casos la paciente no tuvo antecedente previo de embarazo, aborto o mola hidatiforme. **Palabras clave.** Coriocarcinoma, Embarazo ectópico tubárico.

ABSTRACT

Introduction: Primary extrauterine choriocarcinoma is a rare entity and it usually involves the uterine cervix. Primary choriocarcinoma of the Fallopian tube is even rarer. Its clinical presentation resembles an ectopic pregnancy. The diagnosis is made by microscopic examination. **Objective:** We present two cases of primary tubal choriocarcinoma. **Cases presentation:** The first case presents a 27-year-old nulligravida who complained of pelvic pain for 30 hours and vaginal bleeding lasting 20 days. The second case is a 34-year-old women gravida 3, para 3, who was admitted because of increasing pelvic pain for the last 3 days and sparse vaginal bleeding for 2 weeks. On examination, both patients looked pale. The hemoglobin and hematocrit levels were 7.4 g and 28 mm, respectively. In both cases, the β hCG test was positive. Ultrasound examination in both cases showed an echogenic mass in the right fallopian tube. Both cases were diagnosed as ectopic tubal pregnancies. At laparotomy, Fallopian tubes appeared dilated in both patients. Pathological examination, including immunohistochemical stains, revealed choriocarcinoma with a diffuse β hCG positive reaction and a high Ki67 index in both cases. The patients received chemotherapy. **Discussion:** Primary Fallopian tube choriocarcinoma is a very rare entity. It is noteworthy that one of the patients we present had no previous history of pregnancy, hydatidiform mole or miscarriage. **Keywords:** Choriocarcinoma, Fallopian tube pregnancy



INTRODUCCIÓN

El coriocarcinoma (CC) es una neoplasia maligna del epitelio trofoblástico, muy agresiva pero altamente curable, incluso cuando existen metástasis⁽¹⁾. Es de origen gestacional y no gestacional. La primera puede desarrollarse después de un embarazo, aborto o mola hidatiforme. Se presenta principalmente en la cavidad uterina y su localización extrauterina es muy rara; la gran mayoría de estas últimas se localizan en el cérvix uterino⁽²⁻⁴⁾.

El coriocarcinoma primario de trompa uterina (CPT) es rarísimo. Según Emohare⁽⁵⁾, fue descrito por primera vez por Ahlfeld en 1895 y su verdadera incidencia es desconocida. Gillespie⁽⁶⁾ reportó en un estudio hecho entre 1986 al 2000, una incidencia de la enfermedad trofoblástica gestacional (ETG) ectópica en el Reino Unido de 1,5 por 1 000 000 nv. Gálvez⁽⁷⁾ refiere que entre 1969 a 1996 se han publicado 27 casos bien documentados de coriocarcinoma primario de trompa uterina. Hassadia⁽⁸⁾, entre 1997 y 2010 recopiló de la base de datos del *Sheffield Center del Weston Park Hospital England* a 6 708 pacientes con enfermedad trofoblástica gestacional (ETG), de las cuales 42 fueron sospechosas de ETG ectópica; se hizo una reevaluación histológica por expertos en 19 casos y se confirmó 3 molas completas, 5 molas parciales y 4 coriocarcinomas ectópicos; de estos últimos, 3 fueron tratados con salpinguectomía y 1 con ooforectomía. Qian⁽⁹⁾, en 13 casos diagnosticados como embarazos ectópicos entre 1999 y 2003, halló 10 coriocarcinomas y 3 molas invasivas.

También se ha reportado coriocarcinoma primario ectópico en vulva⁽¹⁰⁾ pulmón⁽¹¹⁾, estómago⁽¹²⁾, placenta⁽¹³⁾, ovario y otros.

PRESENTACIÓN DE LOS CASOS

CASO 1

Nuligesta de 27 años de edad que acudió a emergencia por dolor pélvico progresivo de 30 horas y sangrado vaginal desde hacía 20 días. Como antecedente de importancia, usaba anticonceptivos. Al examen se encontró palidez marcada, útero no palpable por el dolor, cérvix cerrado. En la ecografía se apreció masa en anexo derecho (figura 1a), líquido en cavidad peritoneal y útero dentro de límites normales (figura 1b). Entre los

exámenes, la β hCG fue positiva, la hemoglobina 7 g, otros análisis no fueron contributivos. Se realizó laparotomía, encontrándose trompa uterina derecha aumentada de tamaño y sangre en cavidad peritoneal, 2 700 mL aproximadamente. Se diagnosticó embarazo ectópico tubárico. El examen anatómico patológico señaló una trompa uterina de 7 x 5 x 3 cm; a la microscopia, no se observó vellosidades coriales, pero sí tejido trofoblástico con gran atipicidad (figuras 1c y 1d). La inmunohistoquímica resultó con difusa positividad para β hCG (figura 1e) y Ki67 con índice alto (figura 1f). No se halló evidencia de embarazo tubárico. La paciente recibió tres ciclos de quimioterapia y la β hCG sérica está negativa.

CASO 2

Mujer de 34 años de edad, G3 P3003; su último embarazo fue en 2014. Vino a emergencia porque desde hacía 3 días presentaba dolor en hipogastrio y fosa ilíaca derecha que aumentaba de intensidad. Dos semanas antes presentó sangrado vaginal escaso. La ecografía mostró masa anexial derecha heterogénea con patrón hipervascular (figura 2b); el útero se mostraba normal (figura 2a); existía líquido en cavidad, aproximadamente 200 mL. Al examen, el útero era de 8 cm aproximadamente, con orificio cervical externo cerrado, presión arterial 80/40. El hematocrito fue 28 y evolucionó a 25, leucocitos 4 600, nivel de β hCG 28 600. Se intervino con el diagnóstico de embarazo ectópico tubárico. Al examen anatómico patológico, la trompa uterina medía 7 x 5 x 3 cm (figura 2c); al corte presentó coágulo sanguíneo en el lumen (figura 2d). A la microscopia se halló tejido trofoblástico atípico (figura 2e); no se observó vellosidades coriales.

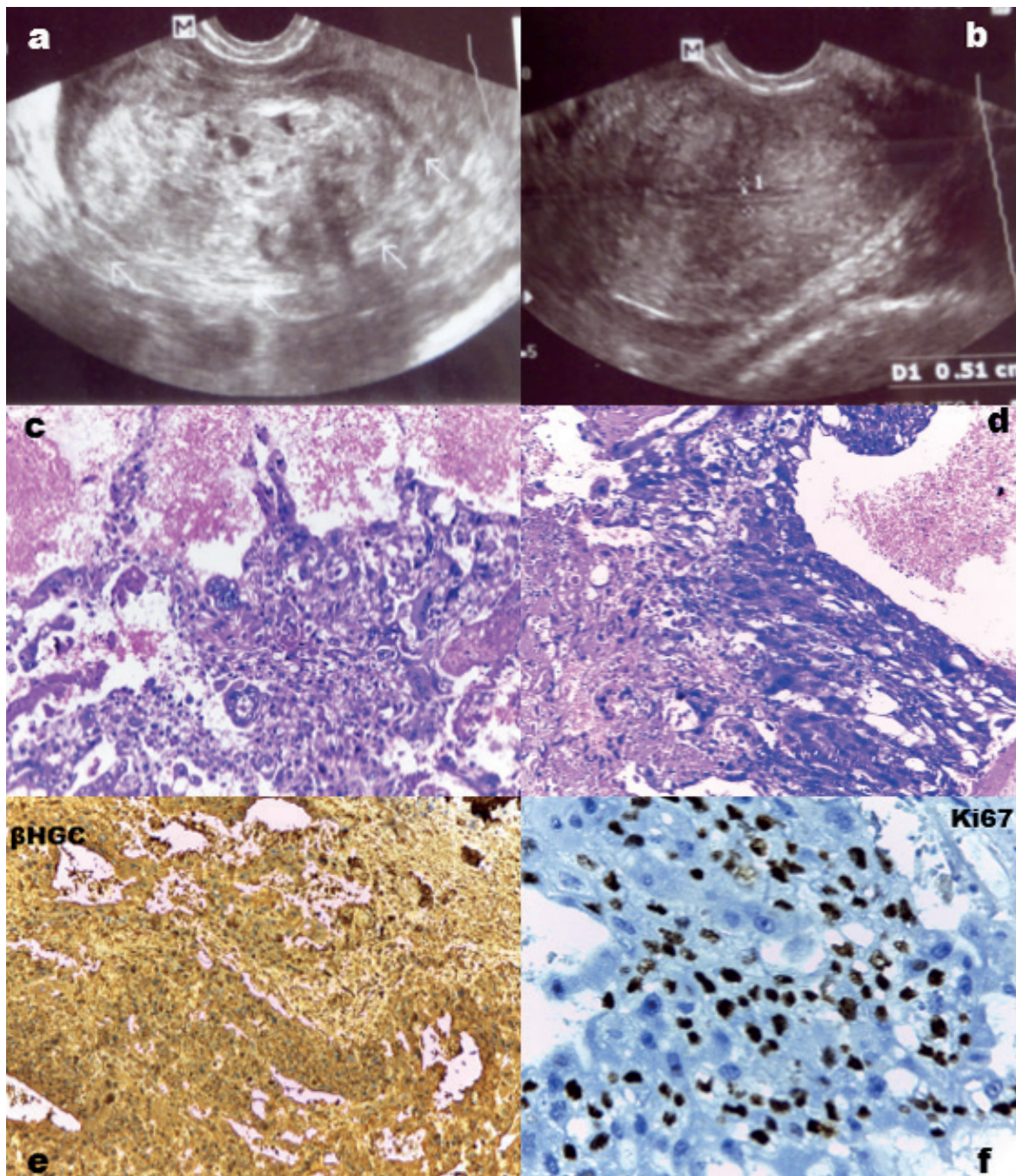
DISCUSIÓN

En el coriocarcinoma primario ectópico de trompa de Falopio, el cuadro clínico de dolor pélvico, sangrado vaginal, masa anexial con útero normal es indistinguible del embarazo ectópico convencional⁽¹⁴⁾. Igualmente, no existe a la ecografía una imagen específica y a la macroscopia tampoco puede diferenciarse. De allí que el diagnóstico sea eminentemente histopatológico⁽⁵⁾.

El coriocarcinoma primario de trompa se puede originar de la malignización de un embarazo ectópico o una mola hidatiforme ectópica tubárica, o *de novo* sin embarazo previo⁽¹⁵⁻¹⁷⁾. Si fuera de



FIGURA 1. CORIOCARCINOMA PRIMARIO DE TROMPA UTERINA DEL CASO 1. A: MASA ANEXIAL VISTA POR ECOGRAFÍA; B: ÚTERO NORMAL POR ECOGRAFÍA; C Y D: CITOTROBLASTO Y SINCICIOTROFOBLASTO ATÍPICOS; NO EXISTEN VELLOSIDADES; E: β HCG POR INMUNOHISTOQUÍMICA; F: ÍNDICE KI-67.

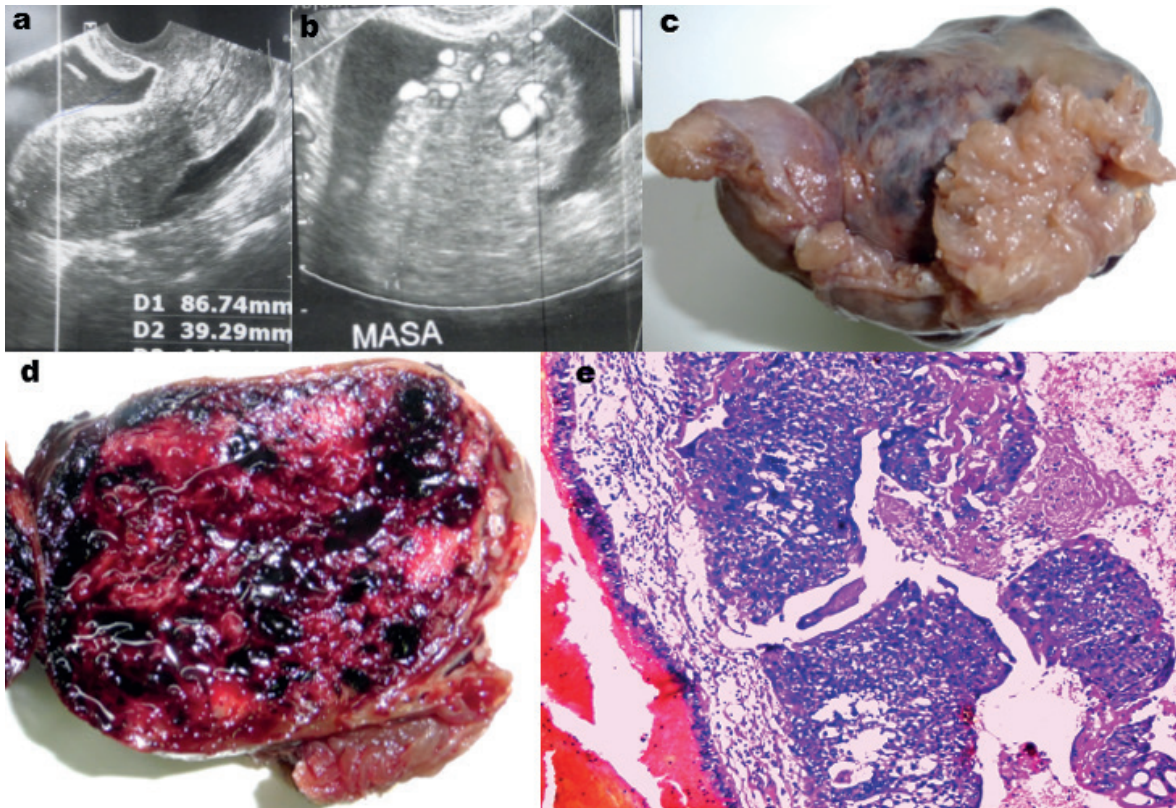


tipo gestacional, su origen debió producirse en el trofoblasto de un estadio embrionario muy temprano y con la muerte precoz del embrión; mucho más temprano que los coriocarcinomas intraplacentarios. Se ha descrito coriocarcinoma primario de trompa uterina luego de un proceso de superovulación inducida; Flam⁽¹⁸⁾ fue el primero en reportar un caso. Así mismo, Lee⁽¹⁹⁾ publicó un caso de coriocarcinoma de trompa

uterina coexistente con una gestación de 32 semanas, cuya madre y feto sobrevivieron y recibieron quimioterapia.

El origen gestacional del coriocarcinoma primario de trompa es el más aceptado; el origen no gestacional, todavía es incierto. Esta distinción quedaría resuelta si en la neoplasia se demuestra o se descarta la presencia de un ADN pater-

FIGURA 2. CORIOCARCINOMA PRIMARIO DE TROMPA UTERINA DEL CASO 2. A: ÚTERO NORMAL POR ECOGRAFÍA B: MASA ANEXIAL HIPERVASCULAR, POR ECOGRAFÍA; C: VISTA MACROSCÓPICA DE LA TROMPA DE FALOPIO; D: TROMPA SECCIONADA; E: CORIOCARCINOMA VISTA POR MICROSCOPIA.



no. Nakayama⁽²⁰⁾ realizó la primera confirmación de un coriocarcinoma primario tubárico de origen gestacional al evaluar en dicha neoplasia el ADN paterno, utilizando una combinación de la prueba de inmunohistoquímica del p57^{KIP2} con el análisis del polimorfismo del ADN.

Si se tiene en cuenta que al producirse un embarazo ectópico tubárico, la trompa es removida totalmente de inmediato, dicha extirpación impediría una transformación maligna del trofoblasto gestacional, lo que explicaría por qué el coriocarcinoma primario en trompa uterina de tipo gestacional es una entidad muy rara.

La presunción diagnóstica preoperatoria de la enfermedad trofoblástica extrauterina, en particular la localizada en la trompa de Falopio, puede hacerse en el legrado endometrial, identificando los cambios epiteliales descritos por Arias-Stella.

Es importante señalar que en uno de nuestros casos, la paciente era nuligesta, sin antecedente de embarazo previo. De allí que es importante descartar la presencia de un ADN paterno a fin

de tipificarla como un coriocarcinoma primario de trompa uterina de tipo gestacional.

REFERENCIAS BIBLIOGRÁFICAS

1. Berkowitz RS, Goldstein DP. Chapter 29. Gestational trophoblastic diseases. En: Principles and Practice of Gynecologic Oncology. 4th Edition. Lippencott William and Wilkins. 2005.
2. Behtash N, Zarchi MK, Shamshirsaz AA, Shamshirsaz AA, Miratashi-Yazd, Mehrdad N. Primary cervical choriocarcinoma: case report and review of the literature. J Cancer Therapy. 2013;4:1335-40.
3. Kairi-Vassilatou E, Papakonstantinouy K, Grapsa D, Kondi-Paphiti A, Hasiakosy D. Primary gestational choriocarcinoma of the uterine cervix. Report of a case and review of the literature. Int J Gynecol Cancer. 2007;17:914-33.
4. Tsai YS, Su SC, Wang TT, Hsu CT, Lin YN. Primary choriocarcinoma in the uterine cervix: Report of 4 cases. Asia-Oceania J Obstet. Gynaecol Val. Sept 1988;14(3):285-92.
5. Emohare I, Naismith CK. Primary choriocarcinoma of the fallopian tube mimicking a ruptured ectopic pregnancy. J Obstet Gynaecol. 1989;1(1):68-9.
6. Gillespie AM, Lidbury EA, Tidy JA, Hancock BW. The clinical presentation, treatment, and outcome of patients diagnosed with possible ectopic molar gestation. Int J Gynecol Cancer. 2004;14(2):366-9.



7. Gálvez CR, Fernández VC, De Los Reyes JM, Jaén MM, Teruel RG. Primary tubal choriocarcinoma. *Int J Gynecol Cancer*. 2004;14(5):1040-4.
8. Hassadia A, Kew FM, Tidy JA, Wells M, Hancock BW. Ectopic gestational trophoblastic disease, a case series review. *J Reprod Med*. 2012;57:297-300.
9. Qian JH, Ye DF, Xie X. Clinical analysis of 13 cases of gestational trophoblastic tumor misdiagnosed as ectopic pregnancy. *Zhonghua Fu Chan Ke Za Zhi*. 2005;40:91-4.
10. Weiss S, Amit A, Schwartz MR, Kaplan AL. Primary choriocarcinoma of the vulva. *Int J Gynecol Cancer*. 2001;11:251-4.
11. Umemori Y, Hiraki A, Aoe K, Murakami T, Maeda T, Matsuda T, Takeyama T. Primary choriocarcinoma of the lung. *Anticancer Res*. 2004;24:1905-10.
12. Liu Z, Mira JL, Cruz-Caudillo JC. Primary gastric choriocarcinoma. A Case report and review of the literature. *Arch Pathol Lab Med*. 2001;125(12):1601-4.
13. Takai N, Miyazaki T, Yoshimatsu J, Moriuchi A, Miyakawa I. Intraplacentar choriocarcinoma with fetomaternal transfusión. *Pathol Int*. 2000;50:258-61.
14. Muto M, Lage JM, Berkowitz RS, Golstein DP, Bertein MR. Gestational trophoblastic disease of the fallopian tube. *J Obstet Gynecol Reprod Med*. 1991;36:57-60.
15. Body G, Tariel D, Bach Y, Metman EH, Fetissov F, Lansac J. Tubal choriocarcinoma: a case. *J Gynecol Obstet Biol Reprod*. 1985;14(6):735-40.
16. Dasari P, Jayanthi S. Primary choriocarcinoma of fallopian tube. *J Obstet Gynecol India*. 2008;58(6):529-30.
17. Dahiya K, Duhan N, Singh S, Sirohiwal D. Gestational choriocarcinoma arising from an ectopic pregnancy. *J Gynecol Surg*. 2010;26(4):273-4.
18. Flam F, Lundstrom V, Lindstedt J, Silfverswird C. Choriocarcinoma of the fallopian tube associated with induced superovulation in an IVF program: a case report. *Eur J Obstet Gynecol Reprod Biol*. 1989;33:183-6.
19. Lee SM, Kang JH, Oh SY, Hong JS, Kim JW. A successfully treated case of primary tubal choriocarcinoma coexistent with viable intrauterine pregnancy. *Gynecol Oncol*. 2005;97(2):671-3.
20. Nakayama M, Namba A, Yasuda M, Hara M, Ishihara O, Itakura A. Gestational choriocarcinoma of Fallopian tube diagnosed with a combination of p57KIP2 immunostaining and short tandem repeat analysis: Case report. *J Obstet Gynecol Res*. 2011;37(10):1493-6.