

CASO CLÍNICO

AGENESIA DEL DUCTUS VENOSO: DOS CASOS CLÍNICOS TIPO

Cesar Miyahira Yataco^{1,a}, Marcos Reillo Flokrans^{1,b}, Alejandra Lara Andrade^{1,a}, Mercè Puig Calvo^{1,a}, Laura Núñez Morales^{1,a}, Irene Esplá González^{1,a}

¹ Servicio de Ginecología y Obstetricia del Hospital General Universitario de Elche, Alicante, España.

^a Médico Residente de Ginecología y Obstetricia

^b Facultativo Adjunto y tutor docente

Fuente de financiamiento: ninguna

Conflicto de intereses: Los autores declaran no tener ningún conflicto de intereses.

Artículo recibido el 12 de julio de 2016 y aceptado para publicación el 17 de setiembre de 2016.

Correspondencia:

César S. Miyahira Yataco

Dirección: Calle Adrián Pastor 51. 2º J. CP:

03008, Alicante, España

Teléfono: 647537642

✉ sippenbauch@gmail.com

RESUMEN

La agenesia del ductus venoso (ADV) no es infrecuente. Tiene dos manifestaciones clínicas que presentan diferentes pronósticos. En la ausencia del ductus venoso, el flujo venoso empleará caminos alternativos. Hay dos posibilidades. En una de ellas habrá un *shunt* extrahepático, y se caracterizará por sobrecarga de volumen sistémico y tendencia a la insuficiencia cardíaca y en otra habrá un *shunt* intrahepático, con drenaje al seno portal, que presenta mejor pronóstico. Es necesario descartar anomalías estructurales asociadas y cromosopatías, ya que de ello depende el pronóstico. Especialmente importante es analizar el sistema venoso biliar. Presentamos dos casos clínicos con cada una de estas variantes, ninguna de la cuales tuvo asociación a cromosopatías.

Palabras clave: Ductus Venoso, Agenesia; Diagnóstico Prenatal; Ultrasonido.

DUCTUS VENOSUS AGENESIS, TWO TYPICAL CLINICAL CASES

ABSTRACT

The ductus venosus agnesis is not infrequent. It has two forms of presentation, each with different prognosis each. In the absence of the ductus venosus, the flow needs to find new pathways. There are two options. The first is by an extrahepatic shunt or portosystemic bypass, and the other by an intrahepatic shunt that drains to the portal system. The last one has a better prognosis. In both cases, It is especially important to look for associated structural and chromosomal anomalies, as to determine prognosis. It is especially important is to explore the biliary venous system. In this article, we present two clinical cases, with each one of the variants, without association to chromosomal diseases.

Keywords: Ductus Venosus Agenesis; Prenatal Diagnosis; Ultrasound.

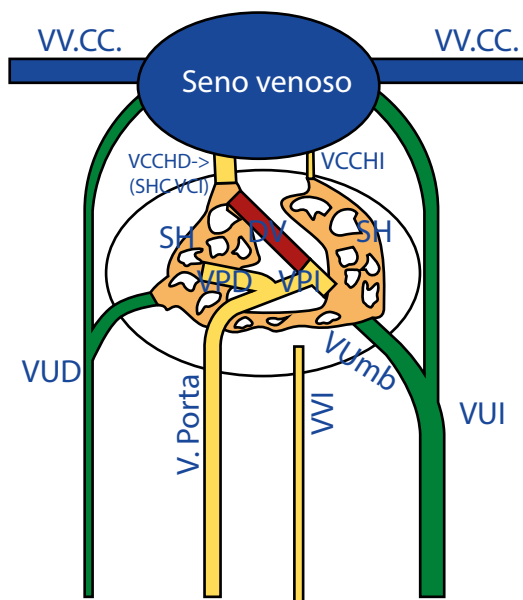
INTRODUCCIÓN

El conocimiento de la anatomía y hemodinámica del sistema venoso fetal es fundamental para la evaluación y manejo de las diferentes patologías fetales. Esto ha hecho posible reconocer numerosas malformaciones que antes eran indetectables prenatalmente y que tiene un rol importante a la hora de diagnosticar y evaluar las diferentes malformaciones venosas fetales⁽¹⁾.

La agenesia del ductus venoso (ADV) se estima que se produce en seis de cada 1 000 nacimientos⁽²⁾. En el embrión distinguimos tres sistemas venosos pares: las venas vitelinas, las umbilicales y las cardinales, que acaban desembocando en las regiones cornuales derecha e izquierda del seno venoso (figura 1). Las venas vitelinas transportan sangre desde la vesícula vitelina conectándose a los sinusoides hepáticos. Las umbilicales derecha e izquierda transportan sangre

oxigenada hasta el seno venoso, sorteando el hígado, al que darán anastomosis, y uniéndose a las venas cardinales. Las venas cardinales constituyen el sistema general de drenaje fetal. Con el rápido crecimiento hepático las venas umbilicales acabarán haciendo anastomosis con los sinusoides hepáticos, sufriendo atresia en ese viaje las vías aferentes umbilicales al seno venoso y la vena umbilical derecha, hasta configurar el sistema de drenaje del embrión maduro que todos conocemos. De este modo, el flujo venoso umbilical dejará de drenar en la futura aurícula derecha para drenar en el sistema venoso vitelino del hígado. En el sistema venoso vitelino en la porción más próxima a la cava inferior, crecerán de modo predominante las anastomosis superiores de la porción derecha, atresiándose la izquierda, formando un vaso con forma de 'S' que es el seno portal, también denominado vena portal izquierda. El seno portal une la vena umbilical (VU) con el ductus venoso (DV) y llega al vestíbulo venoso subdiafragmático, antes de conectarse con la circulación sistémica en la aurícula derecha⁽³⁾.

FIGURA 1. DESARROLLO DEL SISTEMA VENOSO FETAL. LOS TRES SISTEMAS VENOSOS QUE DESEMBOCAN EN EL SENO VENOSO, FUTURA AURÍCULA DERECHA. EL SISTEMA CARDINAL (EN AZUL), EL SISTEMA VITELINO (EN AMARILLO Y NARANJA) Y EL SISTEMA UMBILICAL (EN VERDE). EN EL ESQUEMA, LOS VASOS GRUESOS PERSISTIRÁN Y LOS FINOS SE ATRESIARÁN. LA VENA VITELINA DERECHA EVOLUCIONARÁ A VENA PORTA Y LA VENA VITELINA IZQUIERDA (VVI) SE ATRESIARÁ. LA VENA UMBILICAL IZQUIERDA (VUI) EVOLUCIONARÁ A VENA UMBILICAL (VUMB), MIENTRAS QUE LA VENA UMBILICAL DERECHA (VUD) SE ATRESIARÁ. LA VENA PORTA TENDRÁ DOS BIFURCACIONES PRINCIPALES, LA VENA PORTAL IZQUIERDA (TAMBIÉN LLAMADA SENO PORTAL) (VPI) Y LA DERECHA (VPD). LOS SINUSOIDES HEPÁTICOS (SH) DERIVAN DEL SISTEMA VITELINO. RESPECTO DE LAS VENAS CARDINALES COMUNES HEPÁTICAS, SOLO LA DERECHA PERSISTIRÁ (VCCHD), DANDO LUGAR AL SEGMENTO HEPATO-CARDIAL DE LA VENA CAVA INFERIOR, Y LA IZQUIERDA (VCCHI) SE ATRESIARÁ.



Existen dos formas clínicas de ADV en función del sistema venoso al que se produce la derivación del flujo, cuando el *bypass* es extra hepático, que producirá una sobrecarga del volumen circulante y condicionará un peor pronóstico, por su evolución hacia la insuficiencia cardíaca^(4,5).

CASOS CLÍNICOS

Caso 1. Gestante de 38 años, primigesta y sin antecedentes patológicos de interés que tuvo controles normo evolutivos hasta la semana 20+2 cuando fue remitida para ecografía de cribado para malformaciones, presentando un feto único acorde para la edad gestacional y de sexo masculino. Como hallazgos patológicos mostraba un índice cardiotorácico (ICT) aumentado (figura 2a), onda venosa con pulsatilidad bifásica, ADV con *shunt (bypass)* extrahepático que conectaba directamente a AD (figura 2b). El resto de la exploración era normal, incluyendo el sistema venoso portal. La gestante aceptó el estudio genético por amniocentesis (cariotipo, *array CGH*), siendo los resultados normales. En la semana 23+2 se evidenció cierto grado de elastosis endocárdica en ventrículo derecho (figura 3) y la velocidad de arteria pulmonar elevada (180 cm/s), con un índice de pulsatilidad de la arteria umbilical normal. Se le programó controles



semanales. En la semana 26+6 requirió ingreso hospitalario (en otro hospital) por preeclampsia grave, realizándose en la semana 27+5 una cesárea urgente, naciendo un varón, con peso al nacer de 890 g, Ápgar al minuto de 3, a los 5 minutos de 6 y a los 10 minutos de 6.

Caso 2. Gestante de 29 años, segunda gestación, con antecedentes de retraso de crecimiento intrauterino en gestación previa y antecedente de enfermedad de Crohn controlada por el servicio de medicina digestiva. Con gestación controlada y normoevolutiva, acudió a la consulta para ecografía de cribado de malformaciones en la semana 20+1, en la que se observó feto único de sexo masculino, acorde para edad gestacional, y se detectó ADV con probable *shunt* intrahepático (figura 4a), con sistema porta normal (figura 4b). Se le recomendó y aceptó estudio mediante amniocentesis genética (cariotipo, estudio para QF-PCR y array CGH), sin detectarse anomalías. Se hicieron controles ecográficos seriados en las

FIGURA 2. A) SEMANA 20. SE APRECIA CARDIOMEGALIA Y AUMENTO DE GROSOR DE LAS PAREDES DEL VENTRÍCULO DERECHO. B) SEMANA 20. SE APRECIA LA COMUNICACIÓN DIRECTA ENTRE LA VENA UMBILICAL Y LA AURÍCULA DERECHA.

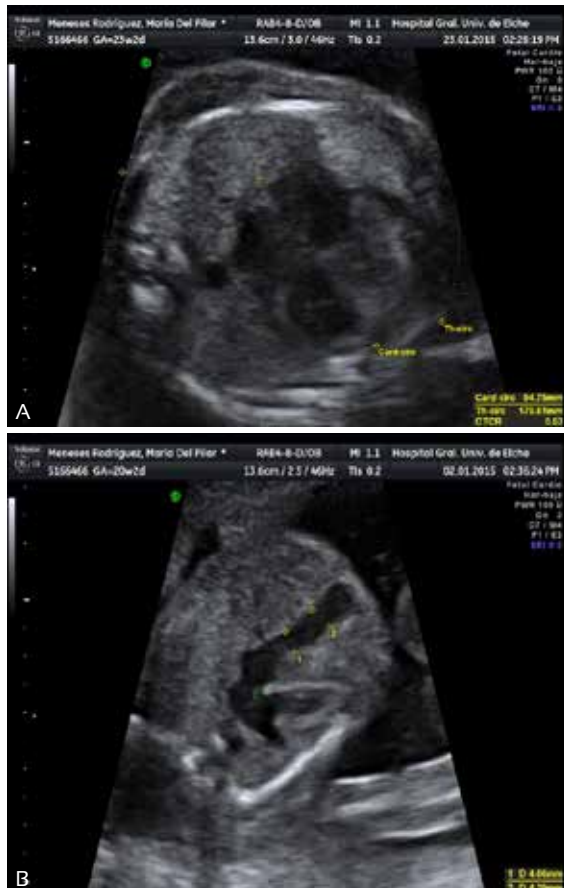
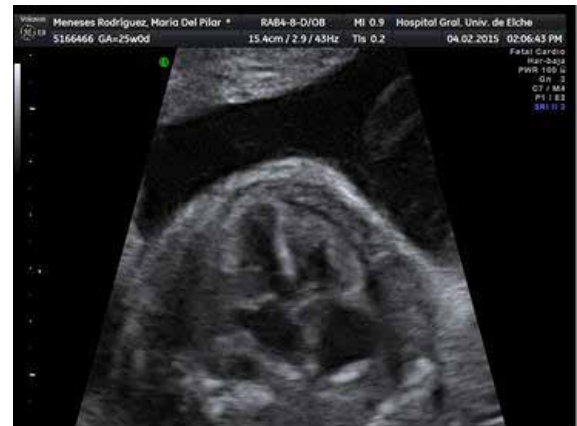
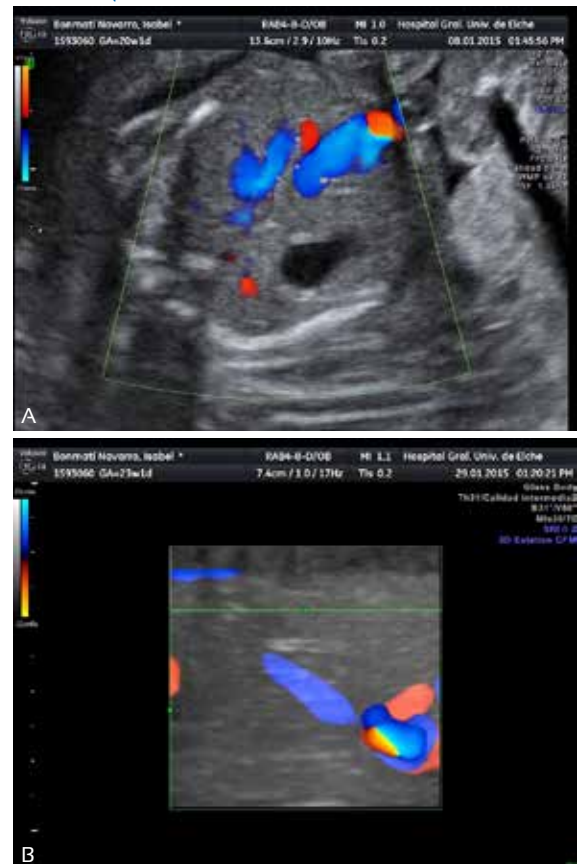FIGURA 3. SEMANA 23. PUEDE APRECIARSE LA ELASTOSIS ENDOCÁRDICA EN VENTRÍCULO DERECHO. NÓTESE EL AUMENTO DE GROSOR DE LA PARED DEL VENTRÍCULO.



semanas 23, 27 y 30, siendo el crecimiento fetal normal y el resto de los hallazgos estables, sin signos de alteración en la función miocárdica. En la semana 31+1 de gestación requirió ingreso

FIGURA 4. A) NO SE PUEDE IDENTIFICAR EL DUCTUS VENOSO A CONTINUACIÓN DE LA VENA UMBILICAL. B) EN ESTE CASO, SE APRECIA LA RECONSTRUCCIÓN 3D DE LA ENTRADA DEL CORDÓN UMBILICAL. A LA IZQUIERDA LA VENA UMBILICAL Y A LA DERECHA LAS ARTERIAS. LA VENA UMBILICAL PARECE EXPERIMENTAR UN STOP CON UN FINAL EN DEDO DE GUANTE. LA SANGRE DIFUNDE AL HÍGADO A TRAVÉS DE ANASTOMOSIS DE BAJO FLUJO QUE NO SON VISIBLES AL DOPPLER.





hospitalario por amenaza de parto pretérmino. En la semana 38 fue programada para cesárea por cesárea anterior y revocación del parto vaginal.

DISCUSIÓN

Anatómicamente, el DV se encuentra en la unión de la VU con el seno portal y la vena cava inferior (VCI), y su importancia radica en asegurar que una fracción importante (20 a 30%) de la sangre oxigenada pase a la AD evitando la circulación portal. Para ello, dispone de una morfología particular (en forma de cono alargado), de manera que acelera el flujo de sangre cuando lo atraviesa. La sangre oxigenada umbilical circulará a mayor velocidad que la sangre venosa no oxigenada circundante y de modo agrupado. De esta forma, y gracias a la cresta *dividens* auricular que dirige los flujos rápidos a la aurícula izquierda y los lentos a la derecha, llega a cavidades izquierdas una mayor cantidad de sangre oxigenada destinada a la circulación coronaria y cefálica. En situaciones de hipoxia/hipovolemia puede aumentar el flujo de sangre oxigenada y disminuir el retorno a la placenta.

La presencia de flujo ausente o reverso en el DV, durante la contracción atrial, se ha asociado a mayor riesgo de aneuploidías y/o cardiopatías. Es por ello que en muchos centros su estudio entre las semanas 11+0 y 13+6 se hace de manera rutinaria, y el diagnóstico de ADV se hace más frecuente en este período. Otro momento de diagnóstico es en el 2º trimestre, como hallazgo incidental y probablemente secundario a anomalías estructurales. En nuestro servicio lo hacemos de manera rutinaria a manera de entrenamiento para lograr mayor eficiencia en la búsqueda del DV. Durante la exploración fetal, en el corte transversal abdominal seguimos la VU en su trayecto hacia el corazón y antes de llegar rotamos 30º hacia la zona caudal, identificando una zona de mayor *aliasing*, teniendo la precaución de posibles estructuras que puedan confundir como son las venas suprahepáticas izquierdas o la VCI. La incidencia de ADV en la población general es desconocida. Se han reportado prevalencias en torno a 1/2 500 entre las semanas 11+0 y 13+6 de gestación, en fetos con translucencia nucal (TN) por encima de 95 percentil, y más del 40% tuvieron anomalías cromosómicas 6. Su relación con anomalías cromosómicas o estructurales ensombrece el pronóstico.

Cuando se diagnostica ADV, como ya hemos dicho en la introducción, se pueden presentar dos variantes de drenaje venoso:

1. Conexión extrahepática de la VU directamente a la vena ilíaca, VCI, vena renal, AD o excepcionalmente a AI o seno coronario.
2. Conexión intrahepática de la VU, sin *bypass* hepático, al sistema portal, aumentando su flujo. La más frecuente.

En el caso 1, presentamos un feto con ADV y variante extrahepática con conexión directa a AD, con diámetro amplio del *shunt*, sistema porta normal y leve cardiomegalia y flujo bifásico en la onda venosa. Sin signos de insuficiencia cardíaca, aunque sí de sobrecarga. El estudio genético fue normal. Según la literatura, en este tipo de variante, el flujo en el sistema portal y su desarrollo dependerán del diámetro del *shunt* que, de ser ancho, puede asociarse a subdesarrollo o agenesia del sistema portal. También se asocia a mayor posibilidad de evolución a insuficiencia cardíaca por sobrecarga crónica. Por todo esto, es la que tiene peor pronóstico. Se ha descrito tasas de mortalidad de hasta 17%⁽¹⁾. A diferencia de lo que se especula en la literatura, que los *shunt* amplios disminuyen el flujo hepático y derivan en un desarrollo incompleto o anómalo del sistema porta⁽⁴⁾, en este caso a pesar del diámetro amplio en relación a la VU, el sistema porta aparentemente no estaba alterado. La ADV aislada en ausencia de malformaciones cromosómicas, estructurales o hidropesía, tiene un pronóstico más favorable⁽⁷⁾. Por ello, nuestra actitud fue expectante, siendo de evolución estable. El término de la gestación fue por la presencia de preeclampsia grave de inicio tardío con gran compromiso materno, por lo que se indicó la cesárea.

En el caso 2 presentamos un feto con ADV y *shunt* intrahepático sin ninguna otra alteración. El estudio genético fue normal. El diagnóstico se hizo en la semana 20, en la ecografía de tamizaje de malformaciones estructurales. Estos casos aislados y con *shunt* intrahepático tienen buen pronóstico. Esta variante tiene mejor pronóstico, aunque pueden desarrollar encefalopatía hiperamoniémica, hipertensión portal y tumores hepáticos de aparición tardía. En nuestro caso, la evolución fue estable y tras el parto el niño evolucionó favorablemente.



Un 45% de los casos con ADV se asocia con anomalías estructurales mayores o cromosómicas, independientemente del tipo de variante de drenaje venoso⁽⁸⁾. En ambos casos no hubo alteraciones estructurales o genéticas ni, menos todavía, *hidrops*, siendo este tipo de presentación el de mejor pronóstico.

CONCLUSIONES

Consideramos que durante el examen del feto en el primer trimestre, la valoración del DV debe ser la norma, por la importancia de descartar patologías morfológicas y genéticas asociadas. Es importante que ante la sospecha de ADV debemos realizar cariotipo y una búsqueda de malformaciones estructurales y genéticas, un exhaustivo examen ecográfico fetal definiendo el tipo de variante del drenaje, así como sus características hemodinámicas y las características del sistema portal, ya que de todos estos factores dependerá el pronóstico tanto durante la vida intrauterina como fuera de ella.

REFERENCIAS BIBLIOGRÁFICAS

1. Yagel S, Kivilevitch Z, Cohen SM, Valsky DV, Messing B, Shen O, Achiron R. The fetal venous system, Part I: normal embryology, anatomy, hemodynamics, ultrasound evaluation and Doppler investigation. *Ultrasound Obstet Gynecol.* 2010;35:741-50. doi: 10.1002/uog.7622.
2. Acherman RJ, Evans WN, Galindo A, Collazos JC, Rothman A, Mayman GA, Luna CF, Rollins R, Kip KT, Berthody DP, Restrepo H. Diagnosis of absent ductus venosus in a population referred for fetal echocardiography: association with a persistent portosystemic shunt requiring postnatal device occlusion. *J Ultrasound Med.* 2007;26:1077-82.
3. Mavrides E, Moscoso G, Carvalho JS, Campbell S, Thilaganathan B. The anatomy of the umbilical, portal and hepatic venous systems in the human fetus at 14-19 weeks of gestation. *Ultrasound Obstet Gynecol.* 2001;18:598-604.
4. Shen O, Valsky DV, Messing B, Cohen SM, Lipschuetz M, Yagel S. Shunt diameter in agenesis of the ductus venosus with extrahepatic portosystemic shunt impacts on prognosis. *Ultrasound Obstet Gynecol.* 2011;37:184-90. doi: 10.1002/uog.7702
5. Hofmann SR, Heilmann A, Häusler HJ, Kamin G, Nitzsche KI. Agenesia of the ductus venosus- A case with favorable outcome after early signs of cardiac failure. *J Clin Ultrasound.* 2012;41(3):187-90. doi: 10.1002/jcu.21917.
6. Staboulidou I, Pereira S, de Jesus Cruz J, Syngelaki A, Nicolaides KH. Prevalence and outcome of absence of ductus venosus at 11+0 to 13+6 weeks. *Fetal Diagnosis and Therapy.* 2011;30:35-40. doi: 10.1159/000323593
7. Thomas JT, Petersen S, Cincotta R, Lee-Tannock A, Gardener G. Absent ductus venosus-outcomes and implications from a tertiary centre. *Prenatal Diagnosis.* 2012;32:686-91. doi: 10.1002/pd.3889.
8. Berg C, Kamil D, Geipel A, Kohl T, Knöpfle G, Hansmann M. Absence of ductus venosus-importance of umbilical venous drainage site. *Ultrasound Obstet Gynecol.* 2006;28:275-281.

