

## LESIONES VASCULARES CERVICALES, ASOCIADAS A GINECORRAGIA

Dr. Leoncio Vega Rizo Patrón (+)

### RESUMEN

*Hemos hallado en especímenes correspondientes a histerectomía realizadas como tratamiento de emergencia, ante ginecorragias masivas, producidas post electro-cauterización o post biopsia cervicales, lesiones vasculares, que pensamos tendrían importancia en su génesis.*

*Hacemos un estudio de la morfología de estas alteraciones y discutimos su patogenesis a la luz de los actuales conocimientos, asociandolos al fenómeno general de las vasculitides.*

### SUMMARY

*We found in surgical specimens correspondig to hysterectomies. perfomed as emergencies for massive gynecologic hemorrhages post electrical cauterization or single cervical biopsies vascular lesions that, we think, could have some protagonism in its histogenesis.*

*After describe the histo-morphology of the lesions found we discuss its pathogenesis at the light of the actual knowledge and its probably relationship to the so called vasculitides and its pathogenetic mechanisms.*

### INTRODUCCION

El problema de las hemorragias cervicales úterinas, es de especial importancia en Patología Ginecológica, en lo que concierne a su etiología y mecanismo fisiológico e histogénéticos.

Un porcentaje importante de hemorragias úterinas no tiene un claro mecanismo patogenético.

En nuestros archivos hemos hallado cinco casos de este tipo de hemorragias producidas post electro cauterización, post biopsia cervical o espontáneamente, que presentaban lesiones vasculares que creemos tienen importancia en su génesis. Tratamos de relacionar este tipo de lesiones con las descritas en las llamadas vasculitides, discutiendo su posible mecanismo patogenético.

### MATERIAL Y METODOS

El estudio se ha realizado, retrospectivamente, en los Archivos del Servicio de Anatomía Patológica del Hospital Carrión del Callao y del Dpto. de Patología de la Clínica San Borja.

Reunimos cinco casos, con el sumario de sus historias clínicas, las láminas histológicas coloradas con H. E. y los bloques tisulares en parafina. Estos cinco casos fueron seleccionados de 144,000 quirúrgicos (20 años) del Hospital Carrión y 22,000 (15 años) de la Clínica San Borja.

Se tomaron microfotografías en una cámara Leitz automática de las lesiones mas representativas.

Se hizo un estudio crítico de la presencia de estas lesiones relacionándolas con lesiones semejantes observadas en la Patología general.

Presentamos los casos con el sumario de su historia clínica así como los hallazgos anatomopatológico en microfotografías demostrativas.

Hacemos una discusión de su importancia y de los posibles mecanismos patogenéticos en juego.

---

\* Jefe del Dpto. de Patología de la Clínica San Borja, Lima-Perú.  
Jefe del Servicio de Anatomía Patológica del Hospital Carrión Callao Lima-Perú. (Ex San Juan de Dios)  
Profesor Principal de Anatomía Patológica de la Facultad de Medicina de San Fernando (U. N. M. S. M.)

## PRESENTACION DE CASOS

### Caso I (69-Q-123)

Mujer de 34 años quien consultó en repetidas oportunidades a su ginecólogo por secreciones blancuecinas de sus genitales; la citología exfoliativa cérvico vaginal, solo mostraba cambios inflamatorios.

Con el diagnóstico de cervicitis crónica, ingresa al Hospital Carrión (Dpto. de Ginecología y Obstetricia) para una conización cervical.

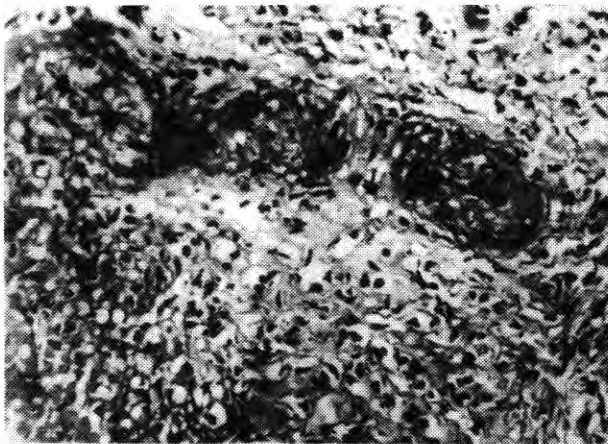
En su historia clínica hospitalaria, figura entre sus antecedentes patológicos una Hepatitis hace 11 años. No se conoce el tipo. Estuvo en esta oportunidad hospitalizada 15 días y presentó marcada ictericia.

Fue realizada una cauterización eléctrica en condiciones normales, pero aproximadamente 4 horas después de la operación presentó hemorragia genital que se acentuó en horas de la noche.

Al día siguiente presentaba un hematocrito de 8%. Las pruebas rutinarias de laboratorio indicaban que no habían anomalías en la coagulación.

Al no poder controlar la ginecorragia se decidió la histerectomía.

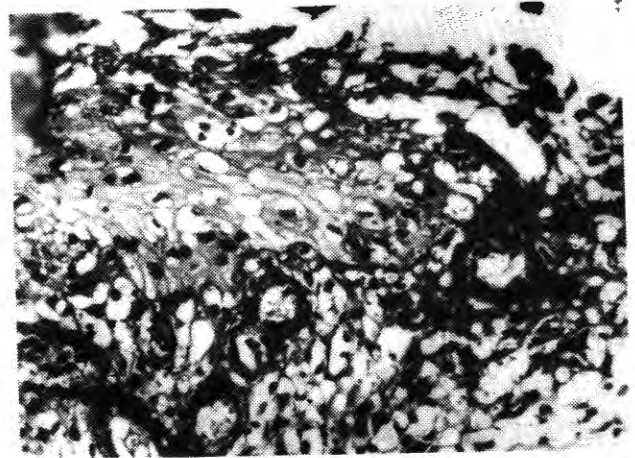
El estudio del muñón cervical sangrante, en el espécimen correspondiente a la histerectomía presentaba notables lesiones. En primer lugar, una inflamación aguda, con capa externa de material fibrinoide necrótico; los vasos arteriolares de la zona, con marcada necrosis fibrinoide de sus paredes (Micro-foto No. 1) El estroma



Micro foto No. 1 (H. E.) 25x Caso 62-Q-123

La superficie externa del muñón, con capa de necrosis de coagulación. Un vaso arteriolar perpendicular a la superficie, con notable necrosis fibrinoide de sus paredes.

edematoso e infiltrado por leucocitos polimorfonucleares neutrófilos. En otras zonas se halla que vasos capilares y finas arteriolas subepidérmicas, participaban en el proceso (Micro foto No. 2) presentando necrosis fibrinoide de sus paredes, en medio de estroma con inflamación aguda.



Micro foto No. 2 (H. E.) 25x Caso 62-Q-123

En la zona superior el epitelio. los vasos capilares y finas arteriolas subepiteliales con necrosis fibrinoide de sus paredes. El estroma con inflamación aguda.

### Caso II (70-Q-6291)

Mujer de 42 años, entre sus antecedentes patológicos presentó hace 3 años enfermedad con marcada ictericia y fiebre, lo cual duró 1 semana, fue vista por un médico, pero no fue hospitalizada.

Quedó muy débil por espacio de 1 mes; también presentaba con frecuencia, manifestaciones alérgicas ante diferentes alimentos y medicamentos, caracterizadas por erupciones, con gran prurito.

Tuvo en la niñez (7 años) enfermedad febril con paresia de las 4 extremidades quedándole como secuela parálisis espástica de antebrazo y mano derecha.

Tiene 3 hijos el mayor de 12 años y el menor de 4 años.

Presentaba prolapso uterino desde el último parto el cual se fue acentuando; fue diagnosticada como Prolapso uterino G-III y se decidió operarla pero previamente se le hizo curetaje endometrial y biopsia del cérvix uterino.

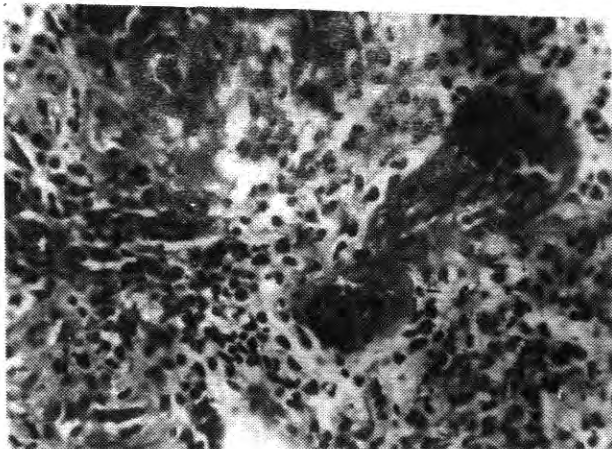
Luego de estos procedimientos ginecológicos presentó hemorragia genital masiva, lo que aceleró la operación.

La biopsia fue informada como Cervicitis Crónica.

El curetaje endometrial como Endometrio Secretor.

El estudio de la pieza operatoria (HISTERECTOMIA) mostró en el cuello uterino focos hemorrágicos los cuales a la microscopía presentaban lesiones del tipo de la arteritis necrotizante.

El endometrio secretor no presentaba hemorragia ni lesiones vasculares significativas.



Caso III Micro foto No. 3 (H. E.) 25x


En la parte central se observa arteriola de pequeño calibre, cortada longitudinalmente mostrando engrosamiento de su pared debido a necrosis fibrinoide, con estenosis de la luz. Se observa denso infiltrado perivascular predominantemente l. p. n. y edema. En la parte alta, a la izquierda el corte transversal muestra arteriola con necrosis fibrinoide.

### Caso III (83-Q-56567)

Mujer de 31 años, quien con el diagnóstico de cervicitis crónica es programada para una cauterización eléctrica del cérvix. Los exámenes de rutina de laboratorio, no mostraron alteraciones en los mecanismos de coagulación hemática.

Casi inmediatamente, luego de la cauterización eléctrica, presentó una copiosa hemorragia de tal naturaleza, que decidió la histerectomía.

El estudio anatomopatológico mostró el muñón cervical sangrante, rojo oscuro, granular. El examen histopatológico, se observaba una inflamación aguda en la que, sin embargo resaltaba el daño vascular, con necrosis fibrinoide de la paredes de las arteriolas y capilares. (micro foto No. 4)



Micro foto No. 4 H. E. (10x) Caso III 83-Q-56567

En el centro, arteriola con engrosamiento de sus paredes por necrosis fibrinoide. Infiltrado leucocitario perivascular.

### Caso IV (72-Q-32442)

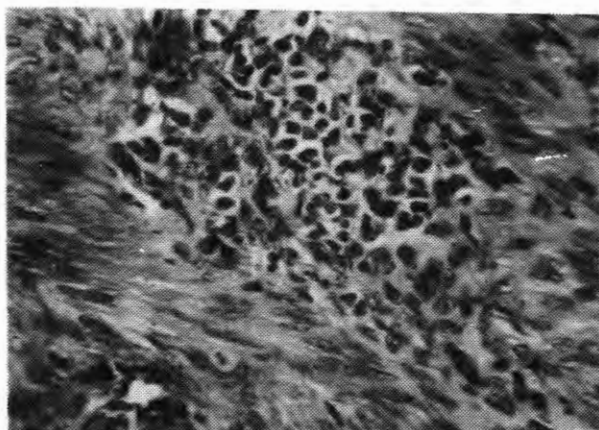
Mujer de 36 años. Tenía una historia gineco-obstétrica de cinco hijos y tres abortos. No refería antecedentes patológicos de importancia.

Sin causa que pudiera determinar, presentó hemorragia ginecológica, intensa, la cual se hacía cada vez mas marcada, llegando a presentar a la pocas horas, debilidad y palidez marcadas

Recurrió en estas circunstancias al Hospital Carrion (Emergencia), de donde fue transferida al Dpto. de ginecología, donde luego de su evaluación se decidió la histerectomía, la que se realizó 48 horas de iniciado el sangrado.

En el examen Anátomo patológico, se halla útero de 9.5 x 5.5 cmt con el cérvix sangrante, rojo oscuro, hemorrágico. Había además, al corte focos hemorrágicos en el estroma cervical.

El estudio histo-patológico mostró lesiones vasculares, en las que llamaba la atención que las arteriolas y arterias de pequeño calibre, además de lesiones endoteliales, presentaban un infiltrado perivascular zonal, granulomatoide constituido por linfocitos, histiocitos y numerosos l. p. n. eosinófilos (Micro foto No. 5) En otros vasos se halló necrosis fibrinoide sub-endotelial en arteriolas y además otros vasos arteriales mostraban trombosis fibrinoide y engrosamiento parietal, con infiltrado inflamatorio perivascular.

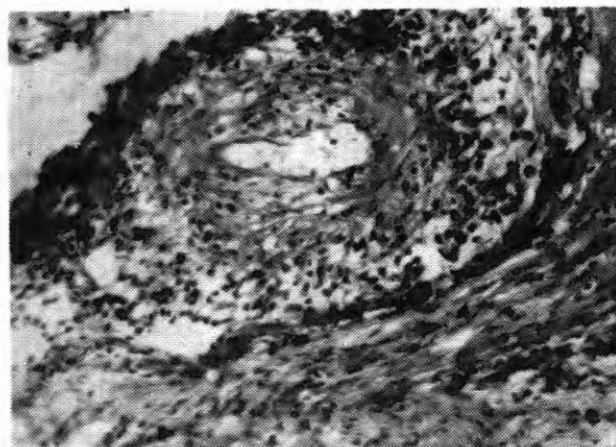


Micro foto No. 5 Caso IV 72-Q-32442  
Arteriola con tumefacción endotelial, estrechamiento de la luz, e infiltrado granulomatoide perivascular a linfocitos, histiocitos y p. n. eosinófilos, de tipo granulomatoide.

#### Caso V (72-Q-32442)

Mujer de 28 años quien consultó por secreciones blanquecinas vulvo-vaginales. Los exámenes citológicos cérvico vaginales mostraron inflamación con numerosos l. p. n. y hematíes. El examen colposcópico mostró erosión sangrante peri-orificial. Se decide practicarle una conización en frío.

Aproximadamente 2 horas luego de la conización presenta hemorragia masiva, incontenible, a nivel del muñón cervical; esta era de tal magnitud que a las 24



Caso IV Micro foto No. 6 H. E. (10x) caso V 82-Q-30835  
Arteria cervical de mediano calibre, con marcado engrosamiento parietal, debido principalmente al infiltrado linfo-histiocitario y leucocitaria. en la zona sub-intimal fina capa de necrosis fibrinoide

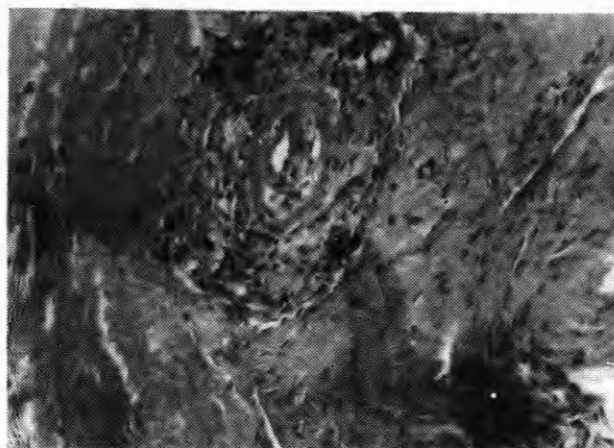
horas se decidió la hysterectomía ante el rápido descenso del hematocrito. Los exámenes de laboratorio de rutina no mostraban anomalías en la coagulación.

El útero hysterectomizado media 9 x 5 cms. mostrando muñón rojo hemorrágico, sangrante.

El estudio histopatológico mostró superficialmente un tejido de granulación muy sangrante con capa fibrino hemática externa.

Además hallamos lesiones arteriales con engrosamiento de la pared vascular que presentaba necrosis fibrinoide sub intimal y notable infiltrado inflamatorio de la propia pared vascular y perivascular el cual estaba constituido por linfocitos, histiocitos y leucitos polimorfonucleares neutrófilos. (Micro foto No. 6)

En otras arterias, se hallaba notable engrosamiento de la pared con leve deposito fibrinoide subintimal y la pared engrosada por proliferación fibroblástica con menor infiltrado inflamatorio parietal. (Micro foto No. 7)



Micro foto No. 7 H. E. (10x) caso V 82-30835  
Arteria de mediano calibre del cérvix, con engrosamiento de la pared y estrechamiento de la Luz. Necrosis fibrinoide sub endotelial. La pared vascular engrosada por proliferación fibroblastica y leve infiltrado linfo-leucocitario parietal y perivascular.

## RESULTADOS

Presentamos cinco casos correspondientes a pacientes que presentaron ginecorragia masiva post cauterización eléctrica, post biopsia e inclusive, un caso, aparentemente espontánea. En todos ellos la hemorragia fue de tal magnitud que hizo perentoria la hysterectomía.

El estudio retrospectivo se hizo en láminas histológicas archivadas en el Dpto. de Patología de la Clínica San Borja y en el Servicio de Anatomía Patológica del

Hospital Carrión. (S. Juan de Dios).

Corresponde a 166, 000 quirúrgicos estudiados en 20 años. En dos casos, se halló como antecedente inmediato una cauterización eléctrica cervical, en otro, solo una biopsia y el cuarto la hemorragia fue espontánea y el quinto una conización en frío.

En los tres primeros casos se halla en los muñones de la cauterización (2 casos) o en el cérvix (1 caso) una inflamación sobre aguda en la que la vasculitis necrotizante es el hallazgo mas notable.

En estos tres casos se halla como antecedentes patológicos, en uno, una hepatitis con internamiento hospitalario de hasta quince días; los otros dos refieren procesos infecciosos previos con evidente ictericia. Dado el alto índice de morbilidad de las hepatitis en Lima (6) cabe suponer que hay un alto grado de posibilidad de hepatitis previas en estos últimos casos.

En el caso IV, era una mujer multipara, que presentó hemorragia ginecológica masiva sin antecedente inmediato que la justificara, y el caso V, presentó la ginecorragia luego de una conización en frío.

En los primero 3 casos se presentaron lesiones correspondientes a inflamación sobre-aguda con notable componente vascular caracterizado por la necrosis fibrinoide de las paredes de los vasos y hemorragia.

Por otro lado hemos tenido la oportunidad de estudiar muñones del cérvix, correspondientes a casos en los que se práctico cauterización eléctrica por cervicitis crónica, sin mayores problemas. Los hallazgos mostraban tejido de granulación e inicio de esclerosis y re-epitelización según el tiempo transcurrido.

Esto indicaria pues que en algunos casos existen circunstancias o condiciones determinantes de una mayor reacción vascular necrotizante. En uno de nuestros casos existe el antecedente de hepatitis y en los casos II y III fuerte posibilidad de su presencia previa.

El caso IV corresponde a una mujer de 36 años sin mayores antecedentes, quien presentó una copiosa ginecorragia, sin antecedente inmediato, la cual fue de tal magnitud que hizo necesaria una histerectomía. El estudio del cérvix uterino mostró en este caso lesiones vasculares granulomatosas con linfocitos, histiocitos y eosinófilos. (foto No. 5).

El caso V fue el de una mujer de 26 años quien luego de una conización en frío presentó hemorragia incoercible uterina.

Los hallazgos histológicos en la pieza de la histerectomía mostraron lesiones vasculares semejantes a las descritas en una de las formas de vasculitis sistémica, la de peri o poliarteritis nodosa. (Microfoto No. 7).



Micro foto No. 8 (pan) H. E.

Corte histológico del muñón cervical de un caso en el que se práctico una electrocauterización, siguiendo luego normal cicatrización de la herida. Se aprecia externamente (a la derecha del cuadro una franja de tejido lacerado, con necrosis de coagulación inmediatamente por debajo formación de tejido de granulación, sobre el que se producirá la re-epitelización del muñón.

El caso IV mostraba lesiones que histológicamente se podían tipificar como vasculitis granulomatosa y el caso V, presentaba lesiones vasculares del tipo de las vasculitis sistémicas, en su variedad de la Poliarteritis nodosa.

El cuadro I resume la relación entre edad, incidencia de hepatitis y el antecedente inmediato de la ginecorragia con los hallazgos anatomopatológicos.

Los hallazgos histopatológicos de estos casos están resumidos en el cuadro No. II.

Esta muestra que en los primeros tres casos en los que post cauterización eléctrica o biopsia se presentó hemorragia masiva primaba una inflamación sobre-aguda, en la que hacia evidente la necrosis fibrinoide en los vasos pequeños y medianos. Estos obviamente es parte del cuadro histopatológico de la inflamación aguda, pero en nuestros casos pensamos que otros factores hacen que otros factores hacen que este componente sea mas marcado en las consecuencias subsiguientes.

Cuadro No. I

	Edad	Hepatitis	Historia Clínica	Hallazgos A. Patológicos
Caso I 69-Q-123	34	Si	Cauterización eléctrica por cervicitis crónica con ginecorragia que condiciona la histerectomía.	CERVICITIS AGUDA. ANGEITIS NECROIZANTE
Caso II 70-Q-6291	42	Prble.	Ingresa por prolapso Biopsia cervical pre-oper. Hemorragia. Histerectomía.	CERVICITIS AGUDA. ANGEITIS NECROIZANTE
Caso III 83-Q-56567	31	Prble.	Cauterización eléctrica por cervicitis crónica. Hemorragia masiva. Histerectomía.	CERVICITIS AGUDA. ANGEITIS NECROIZANTE
Caso IV 72-Q-32442	36	—	Hemorragia ginecológica espontánea. Histerectomía.	ANGEITIS GRANULOMATOSA
Caso V 82-Q-30835	28	—	Coanización en frío por Cervicitis crónica Hemorragia masiva. Histerectomía.	VASCULITIS, tipo POLIARTERITIS NODOSA.

Cuadro No. II

	Inflamación aguda	Tejido de granulación	Necrosis fibrinoide capilar	Necrosis fibrinoide arteriolar	Necrosis fibrinoide arterial	Inflamación granulomatosa perivascular	Inflamación vascular perianter. nodosa	Hemorragia estromal	Trombosis
Caso I 69-Q-123	++++	+	+++	+++				+++	++
Caso II 70-Q-6291	++++		++	+++				+++	++
Caso III 83-Q-56567	++++		+++	+++				++	+
Caso IV 72-Q-32442					+	+++		++	+++
Caso V 82-Q-9111					+++		+++	++	+++

## DISCUSION

En Novak (2) se cita como causas de hemorragia cervical:

- 1) Polipos
- 2) Erosión cervical o ectropion
- 3) Carcinoma de cervix

Presentamos casos de sangrado cervical en los que hallamos evidencias de la intervención de otros mecanismos etiopatogenéticos.

Para la discusión debemos dividir nuestros casos en dos grupos.

El primero, constituido por los casos I, II y III; en los cuales se presentó ginecorragia cervical masiva, luego de la electrocauterización y de una biopsia.

El segundo corresponde a los casos IV y V, en los cuales también se presentaron hemorragias intensas que llevaron a la histerectomía en pacientes que tuvieron este síndrome espontáneamente o luego de una conización en frío.

Gonzales Merlo et al, (3) estudia los efectos de la electrocauterización cervical uterina en 21 mujeres y en todas se halla en distintos grados, reacción inflamatoria con formación de tejido de granulación y subsiguiente re-epitelización, la que generalmente esta establecida en la cuarta semana; las zonas de endocervix comprometidas muestran metaplasia epidermoide.

Lane (4) y Lang (5) también observan que en casos de electrocauterización, hay estromal y regeneración que se inicia en los bordes.

Reid (6) et al, observaron que la regeneración epitelial en estos casos proviene de los vasos sanguíneos.

Dos de los casos correspondientes al I grupo tienen de común la electrocoagulación seguida de hemorragia cervical masiva.

En ellos, hallamos, en primer lugar en el examen del muñon sangrante (post-histerectomía) una inflamación aguda muy intensa, con todos los elementos histológicos que la caracterizan, inclusive el vascular, que obviamente forma parte de la inflamación aguda.

Sin embargo, en estos tres casos nos llamó la atención el exagerado grado de daño vascular con necrosis fibrinoide, este sería el responsable de la hemorragia masiva.

Diariamente en los hospitales con Dptos. de Ginecología y Obstetricia se hacen muchas electrocauterizaciones cervicales pero son raros los casos

en los que la respuesta hemorrágica, es tan grave, que haga necesario la histerectomía. En la mayor parte de los casos, (Hemos tenido la oportunidad de revisar muñones de cérvix uterino en los que se presenta la cicatrización normal), lo que se halla, es formación de un tejido de granulación debajo de la fina capa de necrosis de coagulación de la quemadura (micro foto No. 9) luego, la reepitelización.

Los casos que nos ocupan mostraron una inflamación sobre aguda con lesiones vasculares del mas grave tipo, localizados en capilares y arteriolas, principalmente, además de los otros fenómenos de la inflamación aguda. No se hallaron gérmenes.

Estos tres casos presentaron también, de común, el antecedente de haber padecido de hepatitis o enfermedad infecciosa febril, icterica (probablemente hepatitis). (7) (8)

Discutiremos la posibilidad de que además del factor de la inflamación aguda, en estos casos, este contribuyendo la labilidad vascular post hepatitis, asociada al status de inflamación aguda por la cauterización eléctrica, existiendo así, una labilidad vascular, agravando los cambios vasculares de la inflamación.

En la clasificación de las vasculitis, (9) el primer grupo es:

Cuando una arteria (arteriola o capilar, o vena) es injuriada directamente por agente específico bacteriano, causa física, como irradiación térmica, quemadura eléctrica, química o tóxica.

Pero, el daño vascular observado correspondería a una inflamación aguda o a una forma de "vasculite necrotizante no infecciosa sobreagregada.

El componente histopatológico, en esos casos es caracterizado básicamente por la necrosis fibrinoide de las paredes, que si bien puede producirse en la inflamación aguda, es característica de la reacción vascular a la injuria inmunológica.

El componente vascular en la inflamación aguda se conoce desde antiguo; Lewis, describió la triple respuesta y gran cantidad de trabajo se ha realizado desde entonces sobre este tema. El, postuló la producción de sustancias humorales del tipo histamina (Sustancia H) como las causantes de la vasodilatación (congestión) aunque ahora se acepta que las prostaglandinas (elementos químicos más potentes) serían los mediadores. Los factores estudiados y conocidos en los

mecanismos de la inflamación: "los mediadores" forman un complejo sistema bioquímico en el que intervienen además de las mencionadas, la bradiquinina y calicreina del plasma, así como los complementos C3a y C5a; las prostaglandinas; los leucotrienes B4, C4, D4 y E4 provenientes de los leucocitos. De estos, las proteasas neutras, producen daño tisular así como otros productos leucocitarios producen lesión endotelial.

Así, como resultado de la inflamación aguda se puede presentar alteraciones endoteliales y daño de pared vascular. Sin embargo el daño vascular, observado en nuestros casos semeja mas, en algunos aspectos, al descrito y observado en la inflamación inmunológica, tipo Reacción de "Arthus" la que se define como una necrosis tisular debida a vasculitis aguda por complejo inmune. Esto, debido al notable componente de necrosis fibrinoide de las paredes de los vasos, observada.

En tres casos se halla el antecedente de hepatitis o de enfermedad infecciosa, febril con ictericia, la que, pensamos, hay alta probabilidad, de que haya sido hepatitis, dado el altísimo nivel de morbilidad de esta enfermedad en nuestro medio. (10)

Todo proceso inflamatorio, compromete los vasos sanguíneos incluso se puede afirmar que la verdadera inflamación, depende de la presencia de vasos sanguíneos. Por eso los términos vasculitis o angeitis no deben ser usados para estos cambios inflamatorios, todos los cuales presentan tumefacción endotelial reversible, edema e infiltrado celular perivascular.

Vasculitis, significa inflamación de la pared vascular y para diagnosticarla necesitamos evidencia de daño orgánico de dicha pared, en la forma de Necrosis, hialinización, cambios fibrinoides o compromisos granulomatosos (11).

En nuestros casos tenemos que pensar que las lesiones vasculares o son simplemente una forma sobre aguda de la lesión inflamatoria que ha llegado a la necrosis vascular o que ésta última ha sido condicionada por factores predisponibles.

Se ha descrito que ciertas formas de hepatitis pueden producir alteraciones inmunológicas que tienen papel importante en la génesis de las angeitis.

Pacientes con vasculitis presentan en el suero alta incidencia de antigenemia del tipo de la Hepatitis B,

HBs, Ag y complejos inmunes circulantes HBs Ag y anti HBs. (12)

Además del antígeno HBs se hallan inmunoglobulinas y complemento en las lesiones vasculares.

Se estima que el antígeno superficial del virus de la Hepatitis b pueda ser el agente incitante en, desde 25 a 40% de las aneigitis necrotizantes.

En estos casos, se habla de procesos sistemáticos, pero se ha descrito que lesiones semejantes comprometen un sólo órgano o sistema. (13)

Estas formas de vasculitis, locales, se han descrito en la piel o nervios periféricos, pero dejan el interrogante de su posible presentación en otro sistema u órgano.

De todas maneras, en nuestros casos se habría presentado una vasculitis sobre agregada a un proceso inflamatorio agudo o factores intercurrentes pudieran haber influenciado para que el componente vascular fuera especialmente acentuado. Es difícil separar los elementos histopatológicos en juego, por lo nos preguntamos si lo que ha sucedido corresponde a la presentación de una inflamación aguda, en vasos previamente sensibilizados por la presencia de anticuerpos de la hepatitis (u otros), reaccionando así en una forma inusual, presentado la marcada necrosis fibrinoide de sus paredes.

La inflamación de las paredes vasculares, inducida por complejos inmunes o anticuerpos anti-células endoteliales presumiblemente altera el proceso fisiopatológico de la respuesta vascular inflamatoria corriente. (14)

El endotelio de los vasos sanguíneos, especialmente de las arterias mayores, en animales experimentales, modula el tono de la musculatura lisa de la pared vascular, por la producción de una sustancia dilatadora endotelial (endothelial-derived-relaxing-factor", la cual puede ser el óxido nítrico. (15) (16)

En un endotelio sano, la mayoría de los mediadores, incluyendo las catecolaminas, vasopresina, adenina nucleosido, serotonina de las plaquetas y trombina, producen relajamiento vascular, endotelio dependiente por estímulo de lo "endothelial-derived relaxing factor". Esta dilatación contribuye decididamente a la limpieza y eliminación de los coágulos (17).

Además el endotelio produce prostaciclina, amonio y adenosina, los cuales también dilatan los vasos sanguíneos.

En el endotelio enfermo, ya sea por injuria mecánica, física química, infecciosa, etc. el factor "endothelial relaxig factor" es impedido de actuar, perdiendo su capacidad de prevenir la respuesta del vaso enfermo en respuesta a los mediadores. (18)

En animales experimentales, en situación de anoxia, el endotelio causa contracción del músculo y este efecto es mediado en parte por el polipéptido endotelial ENDOTELIA (19), el que en el endotelio enfermo, produce vasoconstricción y agregados de plaquetas.

El estado de infiltración vascular, puede pues, reducir la formación y el efecto del "endothelial derived relaxing factor" y estimular la producción de Endotelia, que produce el efecto contrario, esto es, vasoconstricción con sus efectos subsiguientes.

Este efecto se produce, posiblemente en otras enfermedades vasculares como la Arteritis de Takayasu y la enfermedad de Kamasaki y posiblemente otros síndromes y vasculitis con mayor o menor componente inmunológico.

Los glucocorticoides, son las drogas, mas utilizadas en el tratamiento de las vasculitis, parece que controlan la inflamación pero producen oclusión vascular. (20) (21) (22)

Los casos IV y V son diferentes.

En el caso IV, se presenta el fenómeno hemorrágico en forma espontánea hallándose en el útero una vasculitis de tipo granulomatosa con numerosos eosinófilos. (Micro foto N. ) Se conoce variedades de enfermedades cuyo sustrato histopatológico es una vasculitis granulomatosa entre las que podemos citar el síndrome de Churg-Strauss, que se presenta comprometiendo los pulmones, la piel, nervios periféricos y a veces los riñones en los que se halla una vasculitis granulomatosa teniendo como fondo enfermedad asmática eosinófila. En la vasculitis de Wegener, esta comprometido el tracto respiratorio, hallándose también una vasculitis granulomatosa.

En nuestro caso estaríamos frente a un proceso de vasculitis granulomatosa uterina, el cual tuvo indudablemente un papel en la hemorragia que tuvo esta enferma, pues no se halló en el examen anatómico patológico otra causa que la explicara.

El caso V, en el cual se produjo un síndrome hemorrágico consecutivo a una conización en frío, se



hallaron lesiones vasculares semejantes a las de la poliarteritis o periarteritis nodosa. (23) (24)

Con este estudio fue retrospectivo, con sus limitaciones (solo tenemos las láminas histológicas de la histerectomía) y datos de la Historia Clínica, en los cuales en realidad no se menciona ningún dato clínico o de laboratorio que oriente a pensar en una poliarteritis nodosa

en esta enferma, tenemos que conformarnos con deducir de la histopatología a nuestro alcance esta posibilidad. Ambas, la poliarteritis nodosa y la vasculitis granulomatosa de Wegener, han sido reportados como consecuencia de mecanismos inmunopatológicos en juego (14 Ronco), los que creemos deben considerarse en estas circunstancias para su debida evaluación posterior.

REFERENCIAS

1. Strome, <D., Quitligen E., Zuspen F.: Hemorragias del tercer trimestre (pag. 431). *Obstetricia operatoria*, Ed. Limura 1988.
2. Novak E. *Text book of Gynecology: Chapter 40: Uterine bleeding* William - Wilkins Co. 1978.
3. Gonzales Merlo: *Patología del Cérvix Uterino*. Salvat, Barcelona, 1981.
4. Lane, V.: *Der Verlauf der Epithelisierung der Portio Vaginalis nach der Elektro diathermokoagulation und ihre Bedeutung die Vorbeugung der Carzinomas Gynaecologia (Basel) 149, 89, 1960.*
5. Lang, W. R. y Aponte G. E.: *Epithelial regeneration of the human uterine cervix. Am J. Obstet&Gynec 91, 657, 1965.*
6. Reid B. L., Singer, A. y Coppleson, M.: *The process of cervical regeneration after Electrocauterization Part. C. Hist. and Colposcopy Stude Aus. N. Z. J. Obstet. Gynae 7, 125, 1967.*
7. Duffy J. et al.: *Polyarthritus, polyarteritis and hepatitis Medicine 55: 19-37, 1976.*
8. Gerevic, P. D., Kassab, H. J., Levo, Y., Kohn, R., Meltzer, M., Prose, P., Franklin E. C.: *Mixed cryoglobulinemia: clinical aspects and longterm follow-up of 40 paciente Am. J. Med. 69: 287-308, 1980.*
9. Robbins, S. L., Cotran, R. S., and Kumar, V.: *Pathologic basis fo disease. Saunders Co. 1984.*
10. Vega Rizo Patrón L.: *Fatal Hepatitis, Cirrhosis and Hepatoma incidence in Lima, Perú.*
11. Pinkus, H., Mehregan, A. H., *A Guide to Dermatohistopathology third Ed. A. C.C. 1981.*
12. Cenn, D. L.: *Update on Systemic Necrotizing Vasculitis A. C. C. New York, 1981. Mayo Clinic Proc. 64: 535-543, 1989.*
13. Dyck, P. J., Benstead, T. J., Conn, D. L., Stevens, J. C., Windebank, A.J., Low, P. A., *Nonsystemic vasculitis neuropathy inmune complexes. Brain 110: 843-853, 1987.*
14. Leib, E. S., Hibrawi, H., Chia.. D., Blacker, R. G., Barnett, E. V.: *Correlation of diseases activity in systemic necrotizing vasculitis with immune complexes. J. Rheumatol 8: 258-265, 1981.*
15. Vanhoutte, P. M.: *The endothelium modulator of vascular smooth muscle tone (editorial) N. Engl. J. Med. 319-512-513, 1988.*
16. Palmer, R. M. J., Ashton, D. S., Moncada, S.: *Vascular endothelial cells synthesize nitric oxide from L-arginine, Nature 333: 664-666, 1988.*
17. Vanhoutte, P. M., Houston, D. S.: *Platelets, endothelium and vasoospasm. Circulation 72:728-734, 1985.*
18. Ludmer, P. L., Selwyn, A? P., Shook, T. L., Wayne, R. R., Mudge, G. H., Alexander, R. W., Ganz, O.: *Paradoxical vasoconstriction induced by acetyl-choline in atherosclerotic coronary arteries. N. England J. Med. 315: 1046-1051, 1986.*
19. Yamasigawa M., Kurihara, H., Kimura. S., Tomobe, Y., Kobayashi, M., Mitsui, Y., Yasaki, Y., Goto K., Masaki, T.: *A novel potent vasconstrictor peptide produced by vascular endithelial cell. Nature 332: 411-415, 1988.*
20. Makila, U. M.: *The effects of betamimectics and glyocorticoide cn fetal vascular prostacyclin and platete thromboxane synthesis by glucocorticoids in human endothelial cells Endocrinology 119: 62-69, 1986.*
21. Baggenstoss, A. H., Shick, R. M., Polley, H. F.: *The effects of cortisone on the lesions of periarteritis nodosa. Am J. Pathol. 27: 537-559, 1951.*
22. Conn, D. L., Tompkins, R. B., Nichols, W. L.: *Glucocorticoids in the management of vasculitis a double edged sword?*
23. Zeek, P. M.: *Periarteritis nodosa: a critical review Am J. Clin Pathol 22: 777-790, 1952.*
24. Ronco, P., Verroust, P., Mugnon, F., Kourlsky, O., Nanhille, P., Meyrier, A., Mery, J. P., Morel-Maroger L.: *Inmunopathological studies of polyarteritis nodosa and Wegener's granulomatosis: a report of 43 patients with 51 renal biopsies. Q. J. Med. 52: 212-223, 1983.*