

CASO CLÍNICO

SUTURA DE B-LYNCH MODIFICADA EN ATONÍA UTERINA POSCESÁREA: REPORTE DE UN CASO

Melvin Gamarra¹, Mary Sánchez²

¹ Médico Gineco-obstetra, Hospital III Emergencias Grau, EsSalud, Lima, Perú
² Médico Cirujano

Institución: Servicio de Gineco-obstetricia del Hospital III Emergencias Grau - EsSalud.

Declaramos que este material no ha sido publicado previamente o remitido a otra revista biomédica.

Financiamiento: Propio.

Declaramos que no hay conflicto de interés alguno.

Artículo recibido 27 de enero de 2013 y aceptado para publicación el 27 de julio de 2013.

Correspondencia:
Dr. Melvin Iván Gamarra Tinoco
Jr. Las Anémonas 549, Urb. Las Flores.
Dist. San Juan de Lurigancho, Lima 36
Teléfono: 6597388 - 999325359

✉ melvin151173@yahoo.es

RESUMEN

Se presenta un caso de hemorragia posparto por atonía uterina en la que se usó doble sutura compresiva tipo B-Lynch, con catgut crómico N° 1, debido a que con un solo punto no se contuvo el sangrado y por no contar con catgut crómico N° 2.

Palabras clave: Hemorragia posparto, atonía uterina, sutura tipo B-Lynch.

MODIFIED B-LYNCH SUTURE IN POST CESAREAN SECTION UTERINE ATONY: CASE REPORT

ABSTRACT

A case of postpartum hemorrhage due to uterine atony is presented where a double compressive type B-Lynch suture with chromic catgut N° 1 was used because bleeding did not stop with a single suture and chromic catgut N° 2 was not available.

Keywords: Postpartum hemorrhage, uterine atony, B-Lynch type suture.

INTRODUCCIÓN

La hemorragia posparto es una de las principales causas de muerte materna en el mundo y la primera causa en nuestro país⁽¹⁾, la cual es causada principalmente por atonía uterina y en menor proporción por retención de tejidos ovulares, lesiones del canal, trastornos de coagulación y rotura uterina⁽²⁾.

El manejo común de la hemorragia posparto consiste en el uso de masaje bimanual, revisión de cavidad uterina, taponamiento intrauterino (gasa, balones inflables, preservativo, entre otros), oxitocina, ergometrina, misoprostol, técnicas quirúrgicas -suturas compresivas (B-Lynch, otras), devascularización (ligadura de las arterias uterinas e hipogástricas), embolización y finalmente histerectomía-. La elección de las técnicas a usar dependerá de la experiencia del médico y de los recursos que cuente en su medio hospitalario^(3,4).

La técnica B-Lynch ha sido ampliamente utilizada desde la primera publicación de cinco casos, en 1997, y ha sido modificada tratando de hacerla más simple. La técnica original consiste en la apertura de la sutura de la incisión de la cesárea, extracción de coágulos intrauterinos, colocación de un primer punto con hilo catgut cromado N° 2 de 75 cm y aguja semicircular roma de 70 mm de diámetro, a 3 cm debajo de la histerotomía y saliendo a 3 cm por sobre el borde superior; luego, el hilo es llevado por sobre el útero hacia la cara posterior, a nivel de los ligamentos útero sacros; se coloca un punto transversal grueso de 3 cm, para después salir nuevamente en la cara posterior. Nuevamente se lleva el hilo por sobre el útero, en el



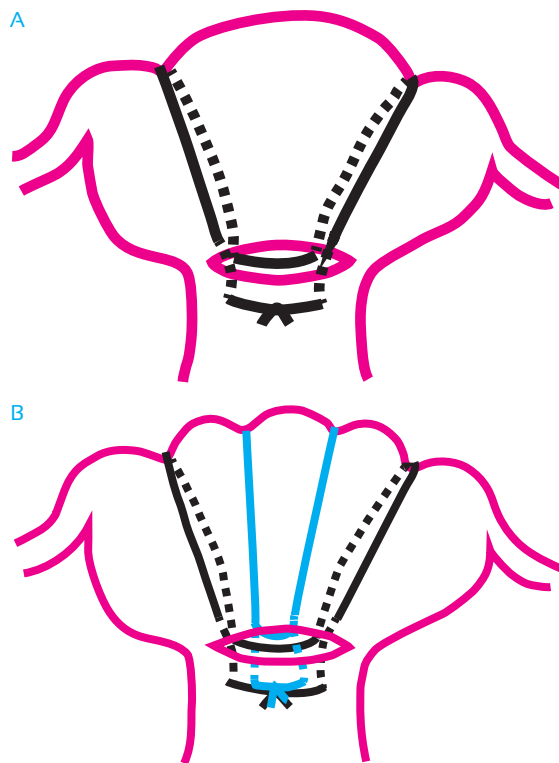
lado contralateral, hacia la cara anterior, donde nuevamente se ingresa a la cavidad a 3 cm por sobre el borde superior de la histerotomía, saliendo a 3 cm debajo de la misma. Un ayudante mantiene el útero comprimido y acomoda el hilo para que no se deslice por el ligamento ancho. Se tensa los cabos para un ajuste adecuado y se anuda con doble nudo^(5, 6).

En nuestros hospitales no siempre se cuenta con todos los materiales recomendados para una técnica quirúrgica específica, por lo que muchas veces tenemos que adecuarnos a lo disponible y es así que surgen modificaciones a la técnica original. Se presenta un caso donde se modificó la técnica de B-Lynch usando otras dimensiones del material de sutura y se agregó un punto adicional central.

CASO CLÍNICO

Paciente mujer de 19 años con antecedentes de un aborto anterior que fue admitida con el diagnóstico de gestación de 38 semanas con rotura prematura de membranas de 6 horas, en fase latente de trabajo parto; 9 horas después fue sometida a cesárea por aparente trabajo de parto disfuncional, sin complicaciones, obteniéndose un producto vivo de sexo femenino de 2 870 gramos. Una hora después cursó con hipotensión (PA:60/20 mmHg) y taquicardia, detectándose atonía uterina que no mejoró con la compresión bimanual, oxitocina y ergometrina, por lo que se decidió realizar una laparotomía, colocando una sutura compresiva tipo B-Lynch con catgut crómico N° 1, aguja semicircular roma de 40 mm. En vista que cedió parcialmente el sangrado y que en la parte central no se logró una adecuada compresión, se colocó un segundo punto en la parte central de los puntos anteriores, siendo en la cara anterior aproximadamente equidistante de los puntos anteriores y en la cara posterior de 3 cm de ancho pero 5 mm por encima del punto anterior (figura 1), cediendo complemente el sangrado. Luego, se procedió a cerrar la histerotomía y se le indicó tratamiento antibiótico de amplio espectro por el antecedente de rotura prematura de membrana. Se le transfundió una unidad de paquete globular con prueba cruzada y en los días siguientes tres dosis de hierro sacarato de 100 mg endovenoso. La paciente evolucionó favorablemente, siendo dada de alta al cuarto día postoperatorio, estando asintomática a pesar de tener hemoglobina de 6,9 g/dL. No

FIGURA 1. INTERVENCIÓN CON LA TÉCNICA B-LYNCH. A. INICIALMENTE SE LOGRÓ UNA COMPRESIÓN PARCIAL CON LA TÉCNICA CLÁSICA DE B-LYNCH, SOBRETUDO EN LA PARTE CENTRAL. B. LUEGO SE LOGRÓ DETENER EL SANGRADO CON EL PUNTO CENTRAL ADICIONAL (TÉCNICA B-LYNCH MODIFICADA).



se pudo hacer seguimiento posterior, porque la paciente no acudió a su control por consultorio externo.

DISCUSIÓN

El caso presentado nos muestra una modificación a la técnica de B-Lynch que surge como consecuencia de una adaptación a los materiales de sutura que se tiene en nuestros hospitales y que, al generar una menor fuerza compresiva que el catgut N° 2, se hace necesario adicionar puntos que logren la hemostasia.

Se ha comunicado varias modificaciones a la técnica original, como son las siguientes: 1. Realizar la histerorrafia antes de colocar la sutura B-Lynch, debido a que la atonía se presentó en ese momento^(7,8); 2. Usar otros tipos de sutura, como el vycril N° 1^(7,9); 3. Colocar dos puntos que atraviesan de la pared anterior a la posterior en forma vertical y en círculo (en abrazadera), entrando sobre la histerorrafia o sin abrir el útero y amarrando los cabos sobre el fondo uterino, como lo describieron Hayman y cols.⁽¹⁰⁾ y luego



fue aplicado por otros con igual éxito⁽¹¹⁾; 4. Colocar puntos en forma de cuadrados desde la pared anterior a la posterior, como lo publicaron Cho y col.⁽¹²⁾; 5. Colocación de los puntos en la cara anterior por debajo de la histerorrafia como en la pared posterior de la sutura B-Lynch (13); y, 6. Colocación de puntos desde la pared anterior a la posterior en forma de U, para colapsar la cavidad uterina en tres niveles⁽¹⁴⁾.

En el Perú se ha publicado una serie de casos con la aplicación de la sutura de B-Lynch, pero no hay informes de modificaciones⁽¹⁵⁾. En nuestro servicio no contamos con agujas grandes, como las que menciona B-Lynch, o agujas rectas grandes para colocar puntos de la pared anterior a la posterior; no tenemos catgut crómico N° 2.

Posiblemente en el futuro aparezcan más modificaciones, según el material que se disponga.

REFERENCIAS BIBLIOGRÁFICAS

1. World Health Organization. Systematic review identifies main causes of maternal mortality and morbidity. *Progress in reproductive health research*. 2005;71:5-8.
2. Oyelese Y, Ananth C. Postpartum hemorrhage: Epidemiology, risk factors, and causes. *Clin Obstet Gynecol*. 2010;53(1):147-56.
3. Quiñones JN, Uxer JB, Gogle J, Scorza WE, Smulian JC. Clinical evaluation during postpartum hemorrhage. *Clin Obstet Gynecol*. 2010;53(1):157-64.
4. World Health Organization. WHO guidelines for the management of postpartum haemorrhage and retained placenta. France.2009.
5. B-Lynch C, Coker A, Lawal AH, Abu J. The B-Lynch surgical technique for the control of massive postpartum haemorrhage: an alternative to hysterectomy? Five cases reported. *Brit J Obstet Gynaecol*. 1997;104:372-5.
6. Porreco RP, Stettler RW. Surgical remedies for postpartum hemorrhage. *Clin Obstet Gynecol*. 2010;53(1):182-95.
7. Scasso S, Laufer J, Sosa C, Verde E, Briozzo L, Alonso J. Tratamiento conservador en la hemorragia posparto refractaria al tratamiento médico. Sutura de B-Lynch. *Rev Med Urug*. 2010;26:172-7.
8. Neelam N, Kumar SJ. B-Lynch – An experience. *J Obstet Gynecol India*. 2010;60(2):128-34.
9. Troncoso J, Bravo E, Riesle H y Hevia J. Sutura de B-Lynch: Experiencia en el desarrollo de una nueva técnica quirúrgica. *Rev Chil Obstet Ginecol*. 2009;74(6):360-5.
10. Hayman RG, Arulkumaran S, Steer PJ. Uterine compression sutures: surgical management of postpartum hemorrhage. *Obstet Gynecol*. 2002;99:502-6.
11. Engels V, Iniesta S, Tijero T, San Frutos L, Botija J, Izquierdo F y col. Manejo de la hemorragia puerperal masiva por atonía uterina con desvascularización progresiva del útero, B-Lynch modificado y anti-trombina III. *Prog Obstet Ginecol*. 2004;47(12):568-72.
12. Cho JH, Jun HS, Lee CHN. Hemostatic suturing technique for uterine bleeding during cesarean delivery. *Obstet Gynecol*. 2000;96:129-31.
13. Bhal K, Bhal N, Mulik V, Shanker L. The uterine compressive suture – a valuable approach to control major postpartum hemorrhage at lower segment cesarean section. *J Obstet Gynecol*. 2005;25(1):10-4.
14. Mitelman G, La Rosa G, Martinez F, Cadima R. Alternativa quirúrgica en la hemorragia grave del puerperio. *Rev Chil Obstet Ginecol*. 2004;69(4):316-8.
15. Pacora P, Santibáñez A, Ayala M. La sutura compresiva del útero en cesárea con atonía uterina. *An Fac med*. 2004;65(4):243-6.