

CASO CLÍNICO

SIAMESES: PRESENTACIÓN DE UN CASO

RESUMEN

Se presenta el caso de una gestación múltiple, de siameses, diagnosticado por ecografía, como fetos unidos toracoconfalópagos, en el Instituto Nacional Materno Perinatal (Ex Maternidad de Lima). Se expone un resumen de la historia clínica, el protocolo de necropsia y una breve revisión bibliográfica.

PALABRAS CLAVE. Siameses, toracoconfalópagos

Jaime Ingar¹, Erasmo Huertas²,
Fortunato Mezarina³, Guiselle Gutiérrez⁴,
Percy Ordemar⁵

Instituto Nacional Materno Perinatal (INMP)

1. Jefe de Unidad de Medicina Fetal-INMP

2. Médico Asistente de Unidad Medicina Fetal

3. Médico Asistente Servicio de Obstetricia, INMP

4. Médico Asistente Servicio de Patología, INMP

5. Médico Residente Ginecoobstetricia, INMP

Recibido para publicación: 2 de setiembre de 2007.

Aceptado para publicación: 10 de setiembre de 2007.

Rev Per Ginecol Obstet. 2007;53:213-216

ABSTRACT

We present a case of siamese twins diagnosed by ultrasound as thoraco-omphalopagus joint fetuses, at Instituto Nacional Materno Perinatal (Ex Maternidad de Lima). We summarize the clinical history, necropsy protocol and present a short bibliography.

KEY WORDS: Siamese twins, thoraco-omphalopagus twins

INTRODUCCIÓN

La gestación múltiple ha sido considerada como un fenómeno que ha fascinado a la humanidad a lo largo de nuestras vidas. Ser gemelo implica ser diferente, ya que su nacimiento va del asombro al miedo, influenciado por los factores medioambientales. El médico es consciente que los embarazos gemelares implican un mayor riesgo, respecto a los embarazos únicos^(1,2).

La incidencia del embarazo gemelar es 1% de los recién nacidos y entre los factores que influyen con más frecuencia tenemos el antecedente familiar, la raza, área geográfica, edad, multiparidad, uso de fármacos inductores, entre otros⁽³⁾.

La gestación gemelar se la clasifica, de acuerdo al tipo de fecundación, en monocigótico y dicigótico^(1,2).

Los dicigóticos tienen dos placentas y dos amnios y por esto siempre van a ser dicoriónicos-diamnióticos. Son diferentes a los monocigóticos, donde la placenta varía de acuerdo al momento de la división celular: biamniótico-bicoriónica si es en los tres primeros días; biamniótica-monocoriónica, si ocurre en 3 a 8 días; monoamniótica-monocoriónica,

en 8 a 13 días; y los siameses, si la división no ocurre hasta después de los 13 días posfecundación⁽²⁾.

Los siameses son individuos monocigóticos monocoriónicos, unidos entre sí por alguna parte de su anatomía, conectados vascularmente; pueden compartir uno o más órganos. Son del mismo sexo y genéticamente idénticos, presentándose con más frecuencia el sexo femenino, en relación 3 a 1. Su incidencia es 1/40 000 a 100 000, de los cuales 1/200 000 sobrevive. Potter, en 1961, elaboró una clasificación aún vigente: 1) simétricos: toracópagos, xifópagos esternópagos (73 a 75%), pigópagos (18 a 19%), isquiópagos (6%) y craniópagos (1 a 2%); 2) asimétricos: un gemelo es más pequeño y depende del otro⁽¹⁻⁷⁾.

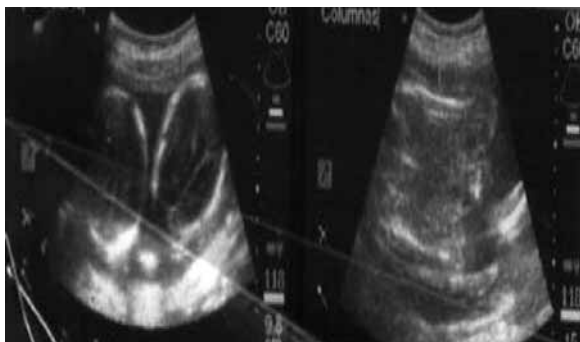

Figura 1. Ecografía realizada en el Hospital Jamo-Tumbes.

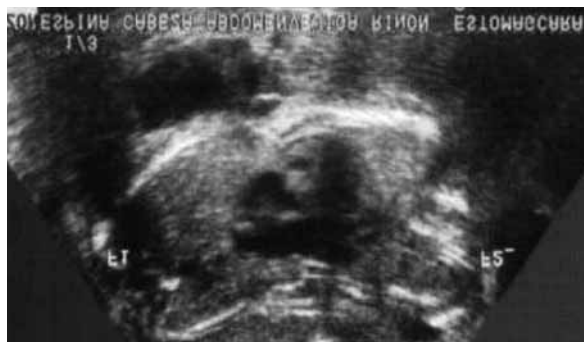

Figura 3. Fetos siameses con corazón único.

PRESENTACIÓN DEL CASO

Paciente de 24 años, con historia clínica N° 776584, conviviente, segundigesta, último parto vaginal en 2003, mujer, de 3200 g. Gestación actual del mismo progenitor, FUR: 12/03/06, sin antecedentes patológicos, que acude a su primer control prenatal (20-08-06) al Hospital Jamo, de la ciudad de Tumbes, donde le realizan una ecografía, que describe gemelos siameses toracofalópagos de 20 semanas (Figura 1), donde sugieren ecografía nivel II, por lo cual es referida al INMP (18-09-06).

Acude a consultorio externo del INMP (25-09-06), donde es evaluada con el diagnóstico de gestación doble de 28 semanas, siameses. El manejo perinatólogo consistió en evaluación por la Unidad de Medi-

cina Fetal, realizándose ecografía (Figuras 2 y 3), que describió embarazo gemelar de siameses toracofalópagos, monocoriónico monoamniótico, de 24 a 25 semanas, unidos en tórax y abdomen, con corazón único y dilatación de asas intestinales, en siamés 2; se sugiere control en tres semanas. Exámenes de laboratorio en límites normales.

El 26-10-06 la paciente es evaluada, se realiza ecografía y se describe siameses toracofalópagos de 27 y 28 semanas, por biometría fetal promedio, ambos sexo femenino, pesos de 1144 y 1162 g; flujo-metría Doppler de arteria umbilical normal (Figura 4).

Ya con 35 semanas por FUR, previos controles prenatales, sin indicación materna de interrupción, es programada para cesárea electiva,

el 21-11-06. Realizada la operación (hora 10:16), los hallazgos son de recién nacidos vivos mujeres (gemelos unidos, Figura 5), con un peso total de 3680 g, talla 38 cm, Ápgar 2 (1') y 5 (5'), líquido amniótico claro, cavidad amniótica única y placenta única, normoinsera en su cara posterior.

La evolución postoperatoria materna fue favorable, decidiéndose su alta al cuarto día.

El diagnóstico neonatólogo fue recién nacidos pretérmino, de 35 semanas, adecuadas para edad gestacional, siameses toracoabdominopagos, dismórfico, con evolución tórpida, que fallecieron por paro cardiorrespiratorio, con 1 hora 29 minutos de vida.

El reporte de anatomía patológica fue el siguiente:

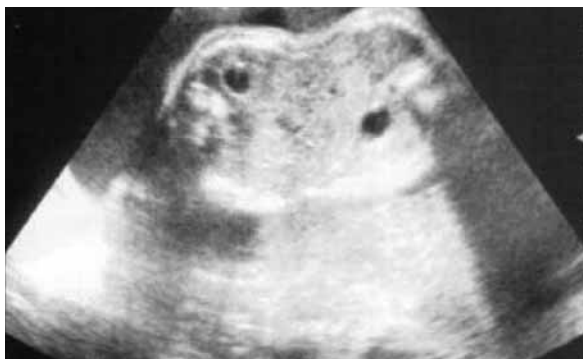

Figura 2. Fetos siameses unidos por el abdomen.

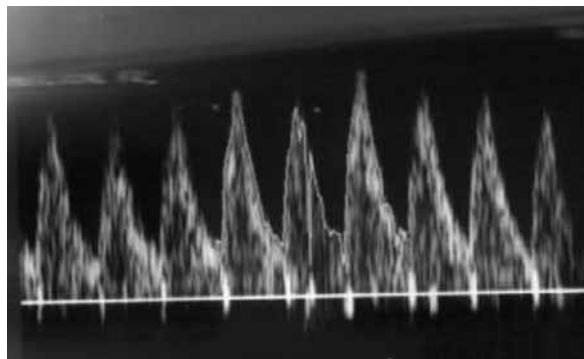


Figura 4. Doppler de arteria umbilical normal.

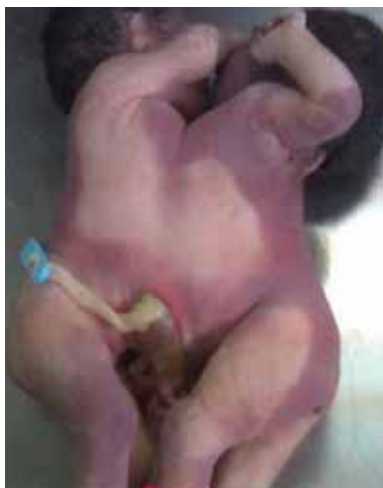

Figura 5. Siamesas toracoabdominópagos.

- Placenta y anexos. Placenta del tercer trimestre, con áreas de infarto antiguos; reciente aumento de vasos sanguíneos capilares vellosos. Cordón con tres vasos sin anomalías. Membranas coriales con metaplasia.
- Siamesa 1. Recién nacido femenina, de 29 a 30 semanas de gestación posfecundación, según antropometría, 32 semanas por FUR, gemela I de siamesas unidas por el tórax, compartiendo corazón, hígado y parte intestinal, fallecida por complicaciones de la gemelaridad (Figura 6).

- Siamesa 2: Recién nacida femenina de 29 a 30 semanas de gestación posfecundación, según antropometría, 32 semanas por FUR, gemela II de pareja de siamesas unidas por el tórax, compartiendo corazón, hígado y parte intestinal, fallecida por complicaciones de la gemelaridad (Figura 6).

DISCUSIÓN

Los siameses constituyen un problema obstétrico, planteándose un manejo perinatólogo con pronóstico reservado, ya que tienen muy baja supervivencia. Algunos requieren cirugía para su separación, dependiendo de la extensión de la unión, la distribución de los órganos vitales y la existencia de malformaciones congénitas^(1,2,4,5).

En este caso, los siameses eran del tipo simétrico, según la clasificación de Potter, de tipo toracoabdominópagos, de presentación más frecuente, habitualmente con órganos separados, excepto el hígado. Se describió en el estudio anatomopatológico que los siameses tenían corazón e hígado únicos y el intestino parcialmente compartido (Figura 6).

El medio de diagnóstico de siameses es la ecografía, cobrando más valor en la detección de anomalías fetales. Si esto ocurriera tempranamente, se opta culminar la gestación^(1-3,7). La monitorización ecográfica debe realizarse cada 3 o 4 semanas⁽⁷⁾.

La literatura médica describe el manejo perinatal como una evaluación multidisciplinaria, donde intervienen el neonatólogo y el cirujano pediatra, esencial en el pronóstico cuando la intervención quirúrgica está indicada, en la separación de los siameses. Además, la ecocardiografía fetal debe ser realizada para descartar anomalías cardíacas estructurales. En nuestro manejo, se obvió la ecocardiografía, ya que el pronóstico del caso era reservado, según la evaluación perinatólogo.

También, se describe que los siameses, en el curso del embarazo, se complican con la presencia de polihidramnios, casi en 75% de los casos^(1-3,7). En nuestros siameses, según los controles ecográficos, el índice de líquido amniótico era adecuado.

No existen consideraciones especiales para la culminación del

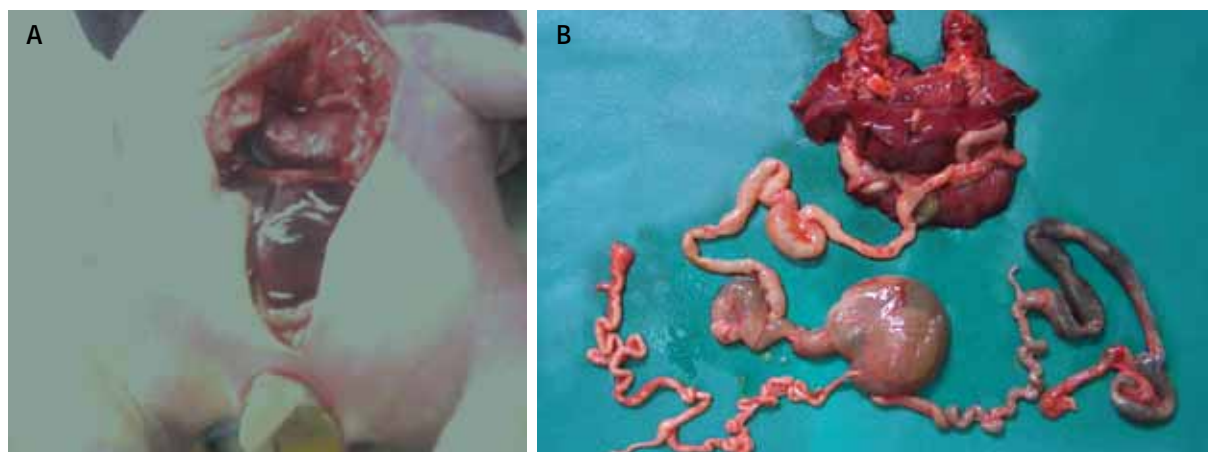


Figura 6. Siamesas. A. Corazón e hígado únicos. B. Intestino parcialmente compartido.

embarazo, salvo las indicaciones maternas, como complicaciones de la gemelaridad⁽¹⁻⁷⁾. La cesárea electiva es la indicación universal⁽¹⁻⁷⁾.

Por lo dicho anteriormente, atender siameses constituye un problema de salud, repercutiendo en la morbilidad perinatal. Genera en la ciencia médica una complejidad, desde tener un equipo multidisciplinario altamente especializado,

que implica costos elevados para el manejo adecuado y la resolución del caso con éxito.

REFERENCIAS BIBLIOGRÁFICAS

1. Gabbe S, Niebyl J, Simpson J. *Obstetrics*. 4ª ed. Philadelphia: Marban Libros, 2004:827-67.
2. Cifuentes R. *Obstetricia de Alto Riesgo*. 6ª ed. Bogotá: Distribuna Editorial Médica. 2006:379-86.
3. Callen P. *Ultrasonography in Obstetrics and Gynecology*. 4ª ed. Philadelphia: WB Saunders Company. 2000:188-90.
4. Lattus J, Almuna R, Paredes A. Siameses o gemelos unidos toracoconfalópagos y revisión bibliográfica nacional e internacional. *Rev Chil Obstet Ginecol*. 2002;67(5):392-401.
5. Ayala S, García M, Álvarez V. Monstruos siameses. Presentación de un caso. *Medisan*. 1998;2(4):44-7.
6. Lattus J, Catalán A, Salvo H. Gemelar monoamniótico. Una rareza. *Rev Chil Obstet Ginecol*. 2003;68(6):513-8.
7. Sanders RC, Blackmon: *Structural Fetal Abnormalities*. Mosby-Year Book. 1996:223-7.